Aus dem pathologischen Institut der Universität Heidelberg
(Vorstand: Professor Dr. A. Schmincke)

Lane Medical Library

Über Hypernephrome - hypernephroide Gewächse - unter besonderer Berücksichtigung ihrer atypischen Lokalisationen mit zwei eigenen derartigen Fällen

Inaugural-Dissertation

zur

Erlangung der Doktorwürde

der Hohen Medizinischen Fakultät

der Ruprecht-Karls-Universität zu Heidelberg

vorgelegt von

Gustav Hermann

Buch- und Kunstdruckerei Wilh. Postberg, Bottrop i.W.

1932

Dekan: Prof. Dr. Siebeck

Referent: Prof. Dr. Schmincke

Korreferenten: Prof. Dr. Beck

Prof. Dr. Klug

Zum Druck genehmigt von der medizinischen Fakultät
der Universität Heidelberg.

Unter Hypernephromen versteht man Geschwülste aus Nebennierenrindensubstanz, die sowohl von der Nebenniere selbst, als auch von versprengten Nebennierenkeimen, sogenannten akzessorischen Nebennieren ausgehen können, und die recht häufig beobachtet werden.

In der Literatur sind diese Gewächse unter den verschiedensten Namen beschrieben worden, was wohl in der außerordentlichen Mannigfaltigkeit, durch die sie sich in histologischer Hinsicht auszeichnen und in den verschiedenen Anschauungen über ihre Genese begründet sein dürfte. Die Bezeichnung „Hypernephrom" stammt von Birch-Hirschfeld, der sie zuerst nur auf die von den Nebennieren selbst ausgehenden Gewächse anwandte, während sie später auch auf die von akzessorischen Nebennieren ausgehenden Tumoren ausgedehnt wurde. Ganz besonderes Interesse wurde von jeher den — wie man zuerst annahm — von abgesprengten Nebennierenkeimen ausgehenden Gewächsen der Niere entgegengebracht. Der frühere Greifswalder Pathologe Grawitz leitete ihren Ursprung von in die Niere versprengtem Nebennierengewebe her, und so wurden nach dem Begründer dieser Lehre diese Gewächse auch als „Grawitz'sche Tumoren" bezeichnet. v. Hansemann spricht sogar von einer Geschichte der Nierengeschwülste, die er einteilt in eine solche vor der Veröffentlichung der Grawitz'schen Theorie, wo dieselben als Lipome, Adenome, Carcinome oder Sarkome bezeichnet wurden, und in eine solche nach dieser Veröffentlichung, wo fast jede Nierengeschwulst unter dem Namen „Hypernephrom" oder „Grawitz'scher Tumor" veröffentlicht wurde. Lubarsch macht vielen Chirurgen und Pathologen den Vorwurf, sie würden jedes größere schwefelgelb oder bunt aussehende Nierengewächs in die Gruppe der Hypernephrome einreihen. Daher stammten auch die hohen Prozentsätze, die von jenen für Hypernephrome veröffentlicht werden und die durchschnittlich zwischen 60—80 % aller Nierengewächse betragen sollen. Er schlägt deshalb für derartige Fälle einen genetisch neutralen Namen vor und ist der Ansicht, eine möglichst wenig „praejudizierende Benennung" zu wählen. Er möchte die „in Frage stehenden Neubildungen weder als Adenome, Carcinome oder Angiosarkome bezeichnen, obgleich das letztere vom morphologischen Standpunkt aus am meisten gerechtfertigt wäre, sondern als hypernephroide Neubildungen — hypernephroide Gewächse — oder noch besser als Geschwülste vom Typ der Nebenniere mit oder ohne destruierenden Charakter". Ja, er stellt sogar die Forderung, man solle „die so beliebte Bezeichnung »Hypernephrom« sich endlich einmal zu beseitigen bemühen, weil sie ein Urteil über die Entstehung der nebennierenähnlichen Gewächse vorwegnimmt". Nach Kauffmann entspricht die Bezeichnung „Hypernephrom" auch gar nicht dem üblichen Brauche, nach welchem eine Geschwulst nach dem Gewebe, welches sie zusammensetzt, benannt wird, und nicht nach dem Organ,

von dem sie ausgeht. Der Ansicht Lubarsch's, für derartige Gewächse eine möglichst wenig praejudizierende Benennung zu wählen, haben sich auch die meisten der pathologischen Anatomen angeschlossen. Andere in der Literatur noch häufig vorkommende Bezeichnungen sind „suprarenales Epitheliom", „Tumoren vom Typ der Nebennieren" nach Borst, „Suprarenom", „Epirenom", „Epinephroid" und noch viele andere.

Zum besseren Verständnis der Ableitung der in Frage stehenden Geschwülste möchte ich mich zunächst kurz zur mikroskopischen Anatomie der Nebenniere äußern.

Die Nebennieren sind paarige Organe, die je rechts und links dem oberen Pol der Niere aufgelagert sind. Sie bestehen aus zwei verschiedenen Teilen, aus einer Rindenschicht und aus einer Markschicht. Diese wird von der Rindenschicht vollständig umschlossen. Die Rindensubstanz besteht nun wieder aus drei Zonen: Aus einer äußeren, unmittelbar unter der lockeren Bindegewebskapsel gelegenen „Zona glomerulosa", deren Zellreihen schlingen- und bogenförmig angeordnet sind, einer mittleren, den größten Teil beanspruchenden „Zona fasciculata", deren Stroma aus parallelen Reihen kapillärer Blutgefäße besteht, zwischen denen die Rindenepithelien einzeln oder zu mehreren in Faszikeln angeordnet sind, und die radiär auf die Mitte des Organs zulaufen, und einer inneren „Zona reticularis" an der Grenze zwischen Rinde und Mark, deren Zellzüge netzförmig miteinander verbunden sind. Für die Rindenzellen ist außerordentlich charakteristisch ihr Gehalt an lipoiden Einschlüssen. Sie finden sich in ganz besonders großen Mengen in den Zellen der Zona fasciculari s; von ihnen rührt die typische schwefel-, butter- oder zitronengelbe Farbe her.

Die Marksubstanz besteht aus breiten Zellreihen oder rundlichen Zellbalken, welche weite venöse Bluträume einschließen. Die einzelnen Zellen sind oft undeutlich gegen einander abgesetzt. Sie haben körnige Einschlüsse, die Chlorgoldlösung reduzieren und die sich mit Chromsäure und deren Salze hellgelb bis dunkelbraun färben (Henle 1865). Sie haben somit eine ganz charakteristische Reaktion, nach der sie auch nach Kohn als chromaffine oder nach Poll als phäochrome Zellen bezeichnet werden. Neben diesen chromaffinen Elementen kommen noch sympathische Ganglienzellen und Nervenfasern im Mark vor, weshalb das ganze Mark auch von Herxheimer als Paraganglion bezeichnet wurde. Die Bedeutung der Rinde liegt in ihrem Gehalt an gespeicherten Lipoiden, der in nahen Beziehungen zu Stoffwechselverhältnissen, toxisch infektiösen Vorgängen usw. steht. Das Produkt der chromaffinen Zellen ist das Adrenalin. Das Gesamtorgan soll eine entgiftende Eigenschaft von bei Muskelarbeit entstehenden Stoffwechselgiften — Muskeleiweißzersetzungsprodukten — haben. Trotz der genetisch scharfen Trennung von Rinde und Mark darf man jedoch als sehr wahrscheinlich annehmen, daß beide funktionell in naher Beziehung zu einander stehen.

Rinde und Mark entstehen aus getrennten Anlagen, die bei niederen Wirbeltieren, bei den Selachiern zum Beispiel auch das ganze Leben hindurch getrennt bleiben. Hier entspricht dann die Rinde

dem Interrenalorgan oder der Zwischenniere und das Mark dem Suprarenalorgan oder der Beiniere dieser Tiere.

Die Zwischenniere entstammt unmittelbar dem Mesoderm, und zwar aus Wucherungen eines eng begrenzten Abschnittes des ventralen Seitenplattencöloms, die sich in die Leibeshöhle vorstülpen und sich später aus dem Verbande des Cölomepithels loslösen. Das Suprarenalorgan bildet sich aus Wucherungen der Sympathikusanlage, den Sympathogonien. Diese differenzieren sich nach zwei Richtungen hin: Einerseits werden sie über die Sympathoblasten zu sympathischen Ganglienzellen, andererseits zu chromaffinen oder phäochromen Zellen über die Phäochromoblasten. Die Sympathogonien, die beiderseits von der paraortischen Anlage des Sympathikus stammen, nähern sich als kleine lymphocytenartige Gebilde der Zwischenniere, dringen in diese hauptsächlich von medial her ein, später jedoch auch von lateral und caudal und sammeln sich in der Mitte des Organs, wo sie das Mark der Nebenniere bilden, die nun ein zusammnegesetztes Organ darstellt.

Vergleichend anatomisch durchlaufen also die Nebennieren in ihrer Entwicklung folgende Stufen (Poll):

1) Oertliche Trennung beider Systeme, dem Fischstadium entsprechend,
2) Hierauf Aneinanderlagerung beider Gewebe, — Amphibio-Lepidosaurierstadium —,
3) Durchwachsung beider Gewebe — Hydrosaurier-Vogelstadium —, und endlich
4) Umwachsung des chromaffinen Anteils durch den Zwischennierenanteil zu einem geschlossenen Organ, der Nebenniere der Säuger.

Auf die sogenannten „akzessorischen" Nebennieren oder Beikörperchen der Nebenniere (Beizwischennieren und Beinebennieren) in der Nähe des Hauptorgans und im Hauptorgane selbst wies schon Rokitansky hin. In der Genitalsphäre wurden kleine rundliche Gebilde vom typischen Bau der Nebennierenrinde zuerst im Ligamentum latum von Marchand beschrieben, weshalb diese Gebilde auch als „Marchand'sche Nebennieren" bezeichnet werden. Diese Befunde wurden im Laufe der weiteren Forschung noch wesentlich ergänzt und heute wissen wir, daß akzessorische Nebennieren vorkommen können beim Manne im Bereich des ganzen Samenstranges, zwischen Hoden und Nebenhoden, im Rete testis und der Paradidymis; bei der Frau im Ligamentum latum, an den Tuben und in den Ovarien und bei beiden Geschlechtern in der Mark- und Rindensubstanz des Hauptorgans selbst, in der Kapsel und dem umliegenden Gewebe der Nebenniere, an den Wänden der benachbarten Gefäße, im Plexus solaris, zwischen Colon transversum und der Milz, in der Leber und im Pankreas. Außerdem im retroperitonealen Gewebe unterhalb des unteren Nierenpols längs der Vasa spermatica interna, am Ileopsoas in der Höhe des Beckenkammes und an der Synchondrosis sacroiliaca.

Poll teilt sie in drei Gruppen ein:

1) In die der Nebennieren- und Nierenregion,
2) In die des retroperitonealen Raumes der intermediären Strecke,
3) In die der Geschlechtsgegend.

Ueber ihre Entstehung gehen die Ansichten heute noch auseinander. Man kann zwei Möglichkeiten annehmen, entweder sind sie unabhängig vom Hauptorgan aus selbständiger Anlage entstanden oder handelt es sich um sekundär vom Hauptorgan abgesprengte Gebilde.

Für die Gruppe der Nebennieren- und Nierenregion ist wohl die sekundäre Entstehung, als Absprengung vom Hauptorgan, mit Sicherheit anzunehmen. Diese kann einmal gegeben sein durch die Zerklüftung der Nebennierenrinde durch einwandernde Sympathogonien, oder aber es können sich bei der Bildung der Nebennierenanlage kleine Stücke aus dem Verbande gelöst haben. Je weiter nun diese akzessorischen Rindenkörperchen vom Hauptorgan entfernt gefunden werden, desto schwieriger wird die Entscheidung, sind sie primär oder sind sie sekundär entstanden. Aichel betrachtet die zwischen dem unteren Nierenpol und der Genitalgegend gelegenen Rindenkörperchen als selbständige, unabhängig vom Hauptorgan entstandene Gebilde und leitet sie ab von sich rückbildenden Querkanälchen des Wolff'schen Körpers. Demgegenüber vertreten andere Forscher auch für diese zwei Gruppen die sekundäre Entstehung. Nach ihrer Ansicht machen solche vom Hauptorgan abgetrennte Stückchen den Descensus der Keimdrüsen entweder nur teilweise mit und bleiben unterwegs dann irgendwo im retroperitonealen Raume der intermediären Strecke liegen, oder sie vollenden ihn und finden sich dann in der Geschlechtsgegend.

Daß es sich bei diesen akzessorischen Nebennieren nicht nur um entwicklungsgeschichtliche Varianten handelt, ist durch zahlreiche Versuche Stilling's, Hanau's und Wiesel's bewiesen worden. Bei der Entfernung einer oder beider Nebennieren fanden sie immer eine kompensatorische Hypertrophie der akzessorischen Nebennieren der Geschlechtsgegend. So muß man sich wohl auch die Fälle erklären, bei denen beide Nebennieren bei der Obduktion zerstört gefunden wurden und keine Anzeichen einer Addison'schen Erkrankung intra vitam nachzuweisen waren. Nach Lubarsch handelt es sich um keine „versprengten Nebennierenkeime", sondern um Nebenorgane, um akzessorische Nebennierenrinde. Er hat zahlreiche versprengte Nebennierenkeime der Niere, des Gewebes längs der Vena spermatica, im Ligamentum latum und am Nebenhoden der verschiedensten Alter untersucht. Er fand außerdem bei einem Falle von Addison'scher Krankheit in einer im Ligamentum latum gelegenen Marchand'schen Nebenniere dieselben Veränderungen wie im Hauptorgan und kommt zu dem Schlusse, daß „es sich nicht um Abkömmlinge des Wolff'schen Körpers handeln könne, sondern um kleine Nebennieren, akzessorische Organe, die den gleichen hormonalen Einflüssen unterliegen und in der Hauptsache die gleichen physiologischen und pathologischen Veränderungen durchmachen wie die Hauptorgane".

Charakteristisch für die Nebennierenknötchen der Intermediär- und Genitalzone ist es, daß sie nur in den ersten Lebensjahren zu finden sind. Nur ganz selten sind sie bei Erwachsenen nachzuweisen und dann meist in Form von Geschwülsten.

Sogenannte echte Beinebennieren, die aus Rinden- und Marksubstanz bestehen, sind äußerst selten. Neuerdings ist es Pick gelungen, eine Geschwulst in der Niere nachzuweisen, die er auf eine solche echte Beinebenniere zurückführen konnte (s. u.). Die Beizwischennieren, die den größten Anteil der akzessorischen Nebennieren ausmachen, bestehen nur aus Rindensubstanz, die allerdings wiederum nur selten die drei typischen Schichten der Nebennierenrinde aufweist.

Von den Nebennieren selbst sowie von den akzessorischen Nebennieren können nun Gewächse ausgehen, die sehr zahlreich und vor allen Dingen sehr mannigfaltig sind.

Die Gewächse der Nebennieren werden eingeteilt in diffuse Hyperplasien, die sehr selten sind, und in knotige Hyperplasien, die sehr häufig sind. Die knotigen Hyperplasien, die auch Adenome genannt werden, sind die von Virchow als „Strumae suprarenales" bezeichneten Gewächse. Birch-Hirschfeld nannte sie „Hypernephrome". Es handelt sich meist um etwa hirsekorn- bis hanfkorngroße, buttergelbe, deutlich abgrenzbare Knötchen aus Rindensubstanz, die sich nach der Kapsel hin vorwölben und zu einer höckerigen Auftreibung der Oberfläche führen können. Mikroskopisch bestehen sie aus Nebennierenrindengewebe und ihre Zellen enthalten Fett und Glykogen.

In enger Beziehung stehen diese Rindenadenome zu den „akzessorischen Rindenknoten" des Hauptorganes selbst. Wie diese befinden sie sich teils im Kapselgewebe, teils in der Rindensubstanz und teils im Markgewebe. Es dürfte jedoch oft wegen der Kleinheit der Gewächse sehr schwer sein, zu entscheiden, ob es sich um ein Rindenadenom oder um einen akzessorischen Rindenknoten handelt.

Von diesen Rindenknoten der Nebeniere können nun aber auch bösartige Gewächse ausgehen. Es ist dies jedoch im Vergleich zu der Häufigkeit der gutartigen Adenomknoten äußerst selten. Kaufmann bezeichnet diese Gewächse als „maligne Hypernephrome" und unterscheidet unter ihnen typische Formen, deren Bau noch Aehnlichkeit mit Nebennierengewebe hat und atypische Formen, deren Bau unregelmäßig ist, die teils Carcinomcharakterzüge, teils Zeichen eines Sarkoms zeigen, und die nur noch entfernt an Nebennierengewebe erinnern. Beide Gewebsformen können auch vereinigt in demselben Tumor vorkommen; es handelt sich dann um äußerst bösartige Gewächse, die oft in Venen einbrechen und häufig Metastasen setzen.

Sehr häufig findet man nun Nebennierengeschwülste wie die genannten mit Störungen in der Ausbildung der sekundären Geschlechtsmerkmale vergesellschaftet und zum Teil mit Aenderungen der gesamten körperlichen und seelischen Konstitution verbunden. Es sind in der Literatur eine ganze Reihe von Fällen veröffentlicht, bei denen eine Vermännlichung weiblicher Individuen, eine Verweiblichung des Mannes und eine gleichgeschlechtliche Frühreife

(Matthias) festgestellt wurde. (Suprarenal-genitales Syndrom nach Kraus.) H. Schmidt unterscheidet hier drei Stufen:

1) Frühreife mit gleich- oder andersgeschlechtlichem Charakter.
2) Pseudohermaphroditismus des kindlichen Alters und des Erwachsenen.
3) Heterosexuelle Umstimmung nach der Geschlechtsreife.

Kommen derartige Individuen zur Sektion, so ist der Befund dann gewöhnlich Atrophie der Hoden bzw. der Ovarien und in den Nebennieren ein bösartiges Adenom oder eine Struma suprarenalis. Nach Dietrich-Siegmund zeichnen sich jedoch nur Neubildungen des Rindengewebes, seien es einfache Hyperplasien, Adenome oder maligne Hypernephrome durch solche morphongenetischen Wirkungen aus, während die Geschwülste der Marksubstanz, Nebennierentumoren anderer Art, (ebensowenig Grawitz'sche Nierengeschwülste) bisher nie in dieser Kombination angetroffen wurden. Demgegenüber stellt Wahl eine Auswahl Fälle von hypernephroiden Gewächsen der Genitalgegend aus der Literatur zusammen, bei denen ebenfalls eine geschlechtliche Umstimmung beschrieben wurde.

Unter den von versprengten Nebennierenkeimen ausgehenden Gewächsen haben die häufigsten ihren Sitz in der Niere. Daß im Vergleich dazu die Zahl der extrarenalen hypernephroiden Gewächse eine relativ geringe ist, betont schon Pick und aus neueren Untersuchungen wissen wir, daß „von den örtlichen embryonalen Gewebsmißbildungen diejenigen am wenigsten zur Gewächsbildung geneigt sind, die eine Weiterentwicklung zu organartigen Gebilden durchmachen" (Lubarsch). Lubarsch hält es sogar für wahrscheinlich daß die eigentliche Gewächsbildung nicht von den größeren organisch zusammenhängenden Nebennierenknötchen ausgeht, sondern von noch weiter abgelösten, kleineren unregelmäßig zusammengeschlossenen Strängen von Fascicularis, die man oft in der Nähe von gut abgegrenzten Nebennierenknötchen findet.

Virchow beschrieb diese in der Niere gelegenen hypernephroiden Gewächse als „Lipome der Niere". Grawitz stellte im Jahre 1883 ihre strukturelle Uebereinstimmung mit dem Bau der Nebennierenrinde fest und führte die Gründe an, die eine Entwicklung aus Nebennierenrindensubstanz annehmen lassen. In seiner grundlegenden Arbeit über „die sogenannten Lipome der Niere" schreibt er, „daß die in Frage stehenden Tumoren keine wahren Lipome sind, sondern Geschwülste, die zwar Fett enthalten, aber kein Fettgewebe, und für die es auf den ersten Blick scheinen könnte, als hätte der Begründer der modernen Geschwulstlehre für sie kein Kapitel offen gelassen, in welchem sie untergebracht werden könnten". Er sieht in diesen „Lipomen" wegen ihrer Nebennierenähnlichkeit „fortgewucherte Stücke von versprengten Nebennierenkeimen, welche in ihrem Bau den Strumen der Nebennieren gleich und im Sinne der Geschwulstlehre Virchow's denselben Namen, nämlich „Strumae lipomatodes aberratae renis" verdienen". Nach Grawitz wurden diese Gewächse dann auch später als „Grawitz'sche Tumoren" bezeichnet (s. o.).

Makroskopisch zeigen diese hypernephroiden Gewächse ein typisches Bild. Sie bestehen aus multiplen oder einzelnen Knoten, deren Größe außerordentlich verschieden sein kann. Sie können von Erbsen- bis Haselnußgröße bis zu mehreren kilogrammschweren Knoten schwanken. Die Geschwulst ist in der Regel gegen die Umgebung scharf abgekapselt durch eine bindegewebige Kapsel. Die Knoten zeigen ein schwefelgelbes oder zwischen allen Nuancen von gelb- bis rotbraun wechselndes Aussehen, je nachdem ältere oder frischere Blutungen vorhanden sind. Findet sich ein solcher Tumor, der diese Eigenschaften zeigt, so läßt sich auf das makroskopische Bild hin nur die Vermutungsdiagnose stellen, daß es sich um einen Grawitz'schen Tumor handelt. Die sichere Entscheidung gibt nur das mikroskopische Bild.

Als histologische Kennzeichen für die typischen hypernephroiden Gewächse, die relativ gutartig sind und nur selten metastasieren, gibt Lubarsch folgende an, wie er sie in linsen-, erbs- und kirschkern- bis walnußgroßen, meist scharf abgesetzten und ausgesprochen gelb erscheinenden Knoten gefunden hat:

1) Dicht aneinander liegende, meist in gleicher Richtung verlaufende Zellstränge, die nur durch ein äußerst feines gefäßführendes Bindegewebe oder lediglich durch Haargefäße von einander getrennt sind.
2) Vieleckige Gestalt der gewöhnlich in zwei oder mehreren Reihen in den einzelnen Strängen und Säulen aneinander liegenden Zellen.
3) Reichlicher Fett- oder Lipoidgehalt dieser Zellen.
4) Fehlen von Hohlräumen oder höchstens Auftreten von unregelmäßigen Spalten in der Mitte der Neubildung, oft im Gebiete kleiner Blutungen.

Dieses Bild entspricht bis in viele Einzelheiten hinein der „Zona fascicularis" der Nebennierenrinde. Man muß jedoch mit Pick zugeben, daß „so charakteristisch die Struktur der hypernephroiden Neubildungen der Niere auch sein mag, sie als solche doch nicht spezifisch ist für die Nebennierenrindenstruktur". Ein frisches corpus luteum des Eierstockes z. B. kann mikroskopisch täuschend ähnlich sein der Nebennierenrinde. Ebenso kann es echte Gewächse von Muskeln und Knochen geben, die eine zum Verwechseln ähnliche Beschaffenheit mit der Nebennierenrindenkonstruktur haben können, die man wohl als „hypernephroide Gewächse" bezeichnen kann, die aber noch lange nicht hypernephrogen zu sein brauchen.

Die atypisch, destruierend wachsenden Formen der hypernephroiden Gewächse, die immer metastasieren und deren Prognose absolut infaust ist, kennzeichnet Kostschenko wie folgt:

„Verschiedenartige Gruppierung der Parenchymzellen, stärkere Polymorphie sowohl in der Größe als auch in der Form, das Auftreten von drüsig cystösen Gebilden, die größere Tendenz zu Verfall des Stromas und Parenchyms zeigen."

Lubarsch teilt sie ein in:

a) die im wesentlichen typischen Formen, die sich nur durch eine größere Vielgestaltigkeit der Zellen und gelegentliche stärkere Zerfallserscheinungen auszeichnen.

b) die Formen mit unregelmäßig zwischen rein hypernephroide Abschnitte eingestreute Zysten und Zotten,

c) die Formen mit scharfer Abgrenzung, wo ein Teil der Gewächse rein typischen hypernephroiden und ein anderer Teil rein oder fast rein zystisch-zottigen Bau zeigt,

d) die ganz abweichenden unregelmäßigen Formen, die alle die von Kostschenko angegebenen Abweichungen vom Urbild geben.

Gleichzeitig umschreibt er auch ziemlich scharf, was man unter Grawitz'schen Tumoren zu verstehen hat, nämlich

1) die rein hypernephroiden Gewächse,
2) die gemischt hypernephroid-adenomatös,papillären und
3) die ganz atypischen-anaplastischen mit höchst unregelmäßigen, bald entfernt an Nebennieren-, bald mehr an Nierengewebe erinnernde Formen.

Bei der Beantwortung der Frage der Histogenese dieser 3 Gruppen kommt er zu dem Schluß, daß für die erste Gruppe wohl mit absoluter Sicherheit der hypernephrogene Ursprung angenommen werden darf, wobei er diesen nicht im histologischen Bau dieser Gewächse sieht, sondern einzig und allein in folgenden Generalindizien:

a) Die Uebereinstimmung des Geschwulstgewebes mit dem Bau der Nebennierenfascicularis in allen wesentlichen Teilen.

b) Die grundsätzliche Uebereinstimmung im Bau mit den hyperplastischen Gewächsen der Nebennieren.

c) Die grundsätzliche Abweichung vom Bau der sicher nephrogenen Nierenadenomen in Form, Anordnung und Zusammenlagerung der Zellen.

d) Ihr ganz überwiegendes Vorkommen in den Organen, in denen auch Nebennierenknötchen am häufigsten gefunden werden.

Auf diesen letzten Punkt hat auch Pick großen Wert gelegt, und neuerdings ist es diesem Autor gelungen, zu dieser Beweisführung Lubarsch's zugunsten der Grawitz'schen Lehre noch ein weiteres Argument zu bringen, nämlich das Markgewebe der Nebenniere selbst. Pick stellt zunächst fest, daß unter den „akzessorischen Nebennieren" auch echte Nebennierchen, sogenannte Beinebennieren, die aus Rinde und Mark bestehen, sein können. Deren Entstehungsmöglichkeit ist, wie schon oben betont, durch den Mechanismus der Absprengung gegeben, wobei es gut möglich sein kann, daß einmal eine oder mehrere Sympathogonien mit einem Rindenknötchen mitverlagert werden und auf irgendeine Art und Weise dann von diesen umschlossen werden. Pick konnte nun dies an Hand eines Falles nachweisen, und zwar handelte es sich um eine hypernephroide, gangliocytomatöse Kombinationsgeschwulst der linken Niere bei einem 44jährigen Manne, der moribund in die Klinik eingeliefert wurde, und die intra vitam nicht mehr diagnostiziert werden konnte. Der Kern der Geschwulst bestand aus einem Gangliocytom des Nebennierenmarks, während der Mantel rein hypernephroide Struktur zeigte. Das Ganze stellte also die „blastomatöse Kombination von

Nebennierenmark- und Rindengewebe" dar, und damit glaubt der Autor, daß „das Indicium stärkster Art" gegeben ist, mit dem die Nebennierenrindengenese der typisch gebauten hypernephroiden Nierengewächse zu stützen ist und der Indizienbeweis so zur größten Sicherheit geworden ist.

Für die zweite Gruppe, für die gemischt-hypernephroid-adenomatös-papillären Blastome der Niere ist nach Lubarsch für den hypernephroiden Anteil auch der hypernephroide Ursprung anzunehmen, während der adenomatöse auf Nierenkanälchen, wie man sie in versprengten Nebennierenrindenstückchen oft finden kann, zurückzuführen ist. Im ganzen wäre also hier ein gemischter hypernephrisch-renaler Ursprung anzunehmen, ein Gedanke, den auch Ricker schon vertreten hat.

Für die letzte Gruppe soll man die Frage der Histogenese unentschieden lassen, da die Gewächse zu anaplastisch sind, als daß man einen Ursprungsort mit irgendeiner Sicherheit feststellen könnte.

Die Grawitz'sche Theorie hat eine große Anzahl von Anhängern gefunden, aber auch viele Gegner. Als erster wendete sich in den Jahren 1893 und 1894 Sudeck gegen den hypernephrogenen Ursprung der hypernephroiden Gewächse der Niere. Er trat für den nephrogenen ein, fand aber damit zunächst keine Anhängerschaft. Den zweiten Vorstoß unternahm Stoerk im Jahre 1908 auf der Kieler Pathologentagung. Er vertrat ebenfalls den nephrogenen Ursprung mit der morphologischen Reihe: Nierenschrumpfung (diffus oder umschrieben) — Nierencystchen — papilläres Cystom — Grawitz'scher Tumor. Stoerk ging dabei aus vom alveolären Adenom, das aus Wiederersatzwachstum der Harnkanälchen hervorgegangen sei; es bilde geradezu eine Brücke zwischen den Grawitzschen Tumoren und anderen Proliferationsformen des Nierenepithels. Er stellte die hypernephroiden Formen als durch stärkere und unregelmäßigere Wucherung der Epithelien solide gewordenen Harnkanälchenadenome dar. Auf Grund eines umfangreichen Materials kam er zu dem Ergenbis, daß die sogenannten Hypernephrome alles lumen- und zottenbildende Geschwülste seien, die nur von einer lumentragenden Matrix ausgehen könnten, also hier von der Niere. Die Frage, ob in der normalen Nebenniere Drüsenschläuche vorkommen, wurde von vielen Forschern bejaht (Marchand, Askanazy, Lubarsch u. a.), von anderen verneint (Stoerk, Wilson und Willis, Zehbe). Stoerk kam zu dem Ergebnis, daß „weder physiologischer- noch pathologischerweise (bei Hypertrophie, Adenom) in der Nebenniere echte Drüsenlumenbildung vorkommt". Demgegenüber hat Askanazy betont, daß drüsenartige Lumina an der normal gelagerten Nebenniere vorhanden sein können, und daß deren Vorkommen an den Stellen verlagerter Nebennierenteile deshalb nicht befremden dürfe. Das Vorkommen drüsenschlauchähnlicher Formationen in einem Tumor sei also kein Gegenbeweis gegen dessen suprarenale Abstammung.

Auch Schmincke trat für die nephrogene Abstammung der Grawitz'schen Tumoren sein. Er betrachtet sie als auf entwicklungsgeschichtlicher Störung aus Nierengewebe entstandene Gewächse, wobei er den Zeitpunkt der Geschwulstbildung sehr früh legt.

Er geht dabei aus von dem Vorhandensein eines aus ei- und spindelförmigen Zellen bestehenden Blastems in besonderen Formen der Grawitz'schen Tumoren, das den metanephrogenen Zellkappen histologisch gleicht. Dieses Blastem entstamme einer mesodermalen Matrix, die Epithel- und Mesenchymbildungsvermögen habe. Nach seiner Ansicht sind nun die spindelzelligen Partien in den Grawitzschen Tumoren im besonderen histogenetisch begründet und den metanephrogenen Zellkappen und dem undifferenzierten Gewebe der Niereninnenzone gleichzusetzen. Der Autor geht dann noch einen Schritt weiter und betrachtet die Mischgeschwülste der Niere, die embryonalen Adenosarkome, als Schwestergeschwülste der Grawitzschen Tumoren, die den embryonalen Gewebscharakter noch reiner zur Schau tragen. Damit erweitert er die von S t o e r k aufgestellte Reihe vom alveolären Adenom bis zum Grawitz'schen Tumor über diesen hinaus bis zum embryonalen Adenosarkom.

Auch A c h o f f steht auf dem Standpunkt, daß die Mehrzahl der hypernephroiden Gewächse der Niere nicht von normalen fertigen Zellen der Niere oder versprengten Nebennierenkeimen ausgehen, sondern daß es sich um dysontogenetische Bildungen des Nierengewebes handle; auch Z e h b e kommt zu dem Schluß, daß die „charakteristischen Merkmale der sogenannten Hypernephrome ihre Analoga nicht in den Nebennieren, sondern in der Niere und ihren Abkömmlingen haben".

Einen vermittelnden Standpunkt nimmt R i c k e r ein, indem er Tumoren der Niere, die teilweise nach Art von Nieren-, teilweise nach Art von Nebennierentumoren gebaut sind, als Mischgeschwülste darstellt, die aus Nebennierenteilen, die Abkömmlinge der Niere eingeschlossen haben, entstanden sein sollen. Diese Art der Genese vertritt auch L u b a r s c h für seine gemischt hypernephroid-adenomatös-papillären Formen (s. o.).

Aus dem Gesagten dürfte hervorgehen, wie umstritten die Genese der „Grawitz'schen Gewächse" der Niere ist, wie schwierig es ist, hier ein sicheres Urteil zu fällen, ja, daß es manchmal überhaupt nicht möglich scheint, zu einem auch nur einigermaßen begründeten Urteil über die Entstehungsweise der Geschwulst zu kommen, besonders dann, wenn wir eine weitgehende Anaplasie des Gewebes finden. Finden wir nun an solchen Stellen des Körpers, an denen akzessorische Nebennieren gefunden werden, Gewächse mit „hypernephroidem Bau", so liegt es an und für sich ziemlich nahe, sie aus jenen akzesorischen Nebennieren durch Wucherung entstanden aufzufassen. Nehmen wir diese Entstehung als wahrscheinlich an, so gehört zu dem versprengten, embryonalen Zellkomplex wieder ein bestimmter Reiz, um ihn zum Wuchern zu bringen. Wie das vor sich geht, steht bei unseren Fällen sicherer Erkenntnis über die kausale Geschwulstgenese dahin.

Ehe ich auf die extrarenal gefundenen Geschwülste mit hypernephroidem Bau näher eingehe, möchte ich noch einiges zur Metastasenbildung und zur Klinik der hypernephroiden Gewächse im allgemeinen sagen.

Wie schon hervorgehoben wurde, sind die Hypernephrome zum Teil äußerst bösartige Gewächse. Den radikalsten Standpunkt nimmt

hier wohl v. Hansemann ein, indem er behauptet: „Jedes Hypernephrom ist eben ein maligner Tumor". Andere Autoren unterscheiden zwischen typischen und atypischen hypernephroiden Gewächsen, indem sie die typischen Formen als verhältnismäßig gutartig bezeichnen, während sie die atypischen Formen als absolut bösartig betrachten. Es sind jedoch in der Literatur Fälle beschrieben worden, deren ganzes Krankheitsbild lediglich durch Metastasen beherrscht wurde, während der Primärtumor keine klinischen Erscheinungen machte. Hat der Nierentumor einmal seine Kapsel durchbrochen, dann wächst er infiltrativ in die Umgebung ein, meist in der Richtung des geringsten Widerstandes, d. h. in das Nierenbecken und in die Blutgefäße und hier vor allem in die Nierenvenen. Von hier erfolgt sein Wachstum weiter in der Gefäßlichtung mitunter bis ins rechte Herz. Oder aber es können sich einzelne Geschwulstzellen loslösen, die dann in den verschiedensten Organen des menschlichen Körpers, besonders in der Lunge, der Leber, den Knochen, der Pleura, den Nebennieren usw. Metastasen setzen können. Pick spricht sogar die Vermutung aus, daß schon von einer normalen Nebenniere aus es gelegentlich zu einer Zellverschleppung kommen könne, ähnlich, wie wir es von der Schilddrüse schon lange kennen. Wie Manasse gezeigt hat,wird das Nebennierenparenchym direkt vom Blutstrom bespült und Rindenzellen, sowie einzeln, als auch in größeren Zapfen, ragen in die Blutkapillaren und Venen hinein, und es sollen so dem kreisenden Blute Nebennierenzellen beigemischt werden können. Pick weist darauf besonders hin und führt die in der Literatur als endotheliale Tumoren von Knochen und Muskeln begründeten Geschwülste, die eine äußerst große Aehnlichkeit mit hypernephroiden Gewächsen haben, auf metastatische Bildungen von solchen Nebennierenrindenzellen zurück. Er bezweifelt deren primären Charakter, indem er schreibt: „daß selbst da, wo eine Autopsie in solchen Fällen keinerlei Geschwulstbildung in der Niere und der Nebenniere zeigte, dennoch ein Zusammenhang derartiger Muskel- und Knochengeschwülste mit Nebennierengewebe vorliegen könne".

Man darf also die hypernephroiden Gewächse klinisch als sehr bösartige Geschwülste betrachten, da man nie wissen kann, wann ein noch so kleines hypernephroides Gewächs plötzlich anfängt maligne zu werden. Es muß deshalb das Bestreben sein, sie so früh wie möglich zu diagnostizieren und sie der chirurgischen Behandlung zuzuführen. Aus den Operationsergebnissen wissen wir, daß diese hinsichtlich der Rezidivfreiheit um so günstiger sind, je früher operiert wird. Das Heimtückische an diesen Gewächsen ist jedoch, daß sie oft symptomlos verlaufen und lange latent bleiben, und daß, wenn klinische Symptome auftreten, es bereits zum Operieren mit Aussicht auf Dauererfolg zu spät ist. Damit dürfte auch die Forderung gerechtfertigt sein, bereits bei einem Verdacht auf ein hypernephroides Gewächs operativ vorzugehen.

Wegen ihrer außerordentlichen Wichtigkeit seien die hauptklinischen Symptome der hypernephroiden Gewächse hier kurz angeführt. Sie sind: Blut im Harn, meist einseitige Schmerzen und Druckgefühl im Hypochondrium, Lendenschmerzen, isolierter Schulterschmerz, ein Fernsymptom des Phrenicus, wenn dessen Enden im Zwerchfell durch Prozesse in den subphrenischen Räumen gereizt

werden. Außerdem kann in besonderen Fällen das suprarenal-genitale Syndrom auf ein hypernephroides Gewächs hindeuten. (s. o.).

Kasuistik.

Ich gehe nunmehr auf die Kasuistik der hypernephroiden Gewächse mit extrarenaler Lage ein. Es handelt sich hierbei um 20 Fälle (1.—20. Fall) von hypernephroiden Gewächsen der Keimdrüsen und des Ligemantum latum, um 13 Fälle (21.—33. Fall) in der Leber und im Ligamentum falsiforme Hepatis. Fall 34—44 sind hypernephroide Gewächse in der näheren und weiteren Umgebung des Hauptorganes, während Fall 45—48 derartige Gewächse im Zusammenhang mit Muskeln darstellen, zu denen ich noch zwei weitere Fälle, die ich am hiesigen pathologischen Institut mitbeobachten konnte, hinzufügen möchte.

1. Fall **Dubourg:** Bordeaux méd. 15 Août 1880. (zit. nach **Pick,** Archf. Gynäkol. 1901 Band 64).

Bei einem 65jährigen Manne findet sich eine birnengroße cystische Geschwulst des rechten Hodens. Auf dem Durchschnitt kann man zwei Abteilungen unterscheiden, eine obere und eine untere. Die obere zeigt die Charaktere der Hydrocele cystica, die untere stellt eine die Stelle der Epididymis einnehmende Höhlung mit verdickten und verkalkten Wandungen dar und enthält eine trübe cholestearinreiche Flüssigkeit. Die von den gewöhnlichen Nebenhodenzysten abweichende Geschwulst, deren Entstehung sich Dubourg nicht erklären kann, wird von Ambrosius (Inaug.-Diss. 1891, Marburg) als ein den Grawitz'schen Neubildungen der Niere analoger, zystisch zerfallender Tumor aufgefaßt.

2. Fall. **Pilliet et Veau:** Comptes rendus de la Société de Biologique de Paris, 1897 (zit. nach Alamartine et Maurizot; Revue de Gynécologie 1912 Bd. 18).

Es handelt sich um ein junges Mädchen von 20 Jahren, das an einer puerperalen Sepsis ad exitum kam.

Bei der Sektion fand man im Ligamentum latum einen kleinen gelblich-braunen Tumor, der 12 mm auf 9 mm groß war.

Mikroskopisch erwies er sich als ein Hypernephrom.

3. Fall. **Weiß:** Beiträge zur pathol. Anatomie und zur allg. Pathologie 1898, Band 24.

17jährige Patientin. Vor 14 Tagen zum ersten Mal Ausbleiben der Menses und Auftreten von starken Leibschmerzen, wegen derer die Patientin in die Klinik geschafft wird.

Befund: Das Abdomen der Patientin ist aufgetrieben durch einen harten unbeweglichen Tumor mit glatter Oberfläche, der vom kleinen Becken aufsteigt. Urin klar und eiweißfrei.

Diagnose: Tumor abdominis: Sarcoma ovarii dextri.

Operation: Es findet sich ein mannskopfgroßer Tumor, der vielfach mit dem Netz verwachsen ist. Er ist von Ligamentum latum

umkapselt. Bei dem Versuche, nach der Spaltung der Kapsel den Tumor auszulösen, reißt das weiche Geschwulstgewebe ein. Der untere Tumorabschnitt wird zurückgelassen. Nach zwei Tagen Exitus letalis.

Makroskopisch: Der Tumor ist weich, saftig, von knotiger Zusammensetzung. Er ist an seinen jüngsten Partien an der Peripherie markig weiß, vielfach durch Blutungen gefleckt und zum größten Teil von buttergelber Farbe. Er zeigt überall starke Neigung zu haemorrhagischem und nekrotischem Zerfall.

Das *mikroskopische* Bild erinnert lebhaft an Nebennierengewebe.

Es handelt sich nach Ansicht des Verfassers um einen im rechten Ligamentum latum in der Nähe des Ovariums gelegenen malignen Tumor, der von einem versprengten Nebennierenkeim seinen Ausgang nahm.

4. Fall. **Peham:** Monatsschrift für Geburtshilfe und Gynäkologie 1899, Band 10.

Die Patientin klagt seit Oktober 1898 über Menorrhagien, Appetitlosigkeit, Magendrücken und Mattigkeit. Seit Januar 1899 bemerkt sie ein Größerwerden des Abdomens.

Bei der Aufnahme in die Klinik im Juni 1899 wird in der rechten Bauchhälfte ein praller, elastischer, kugelrunder, etwa mannskopfgroßer Tumor festgestellt, der nach vorn bis zum Leberrand reicht. Im linken Unterbauch ist ebenfalls ein Tumor palpabel.

Diagnose: Ovarialtumor, vielleicht doppelseitig.

Operation: Es findet sich ein rechtsseitiger, zystischer Ovarialtumor mit einem linksseitigen soliden Anteil. Die Exstirpation gelingt vollständig. Die Heilung geht glatt vor sich. (Linkes Ovar ohne Besonderheiten).

Der kollabierte zystische Teil und der etwa kindskopfgroße solide Teil der Geschwulst sind von einer glatten albugineartigen Membran überzogen. Der solide Anteil zeigt den typischen Bau eines Hypernephroms.

Nach Ansicht des Verfassers ist die Geschwulst so aufzufassen, daß das Ovarium fast vollkommen in eine Zyste aufgegangen ist, während später (oder gleichzeitig) sich aus einer im Ovarium oder dessen nächster Umgebung gelagerten Nebenniere ein Tumor zur Entwicklung kam, der an verschiedenen Stellen die Wand der Zyste durchbrach.

5. Fall. **Peham:** Monatsschrift für Geburtshilfe und Gynäkologie 1899, Band 10.

Die 50jährige Patientin klagt seit drei Monaten über Schmerzen in der Magengegend und über zeitweises Erbrechen. Seit einigen Wochen ist sie stark abgemagert und seit einiger Zeit hat sie heftige Kreuzschmerzen.

Bei der Aufnahme in die Klinik wurde im rechten Abdomen eine bis zum Nabel reichende, im ganzen glatte, stellenweise grob höckerige Geschwulst festgestellt.

Operation: Der vom rechten Ovar ausgehende Tumor wird entfernt. Beim Eröffnen des Peritoneums wird außerdem ein offenbar dem Magen angehörendes Gewächs getastet, das wegen zu starker Verwachsung mit den umgebenden Organen nicht entfernt werden kann. Glatte Heilung von der Operation. Drei Monate später starb die Patientin. Eine Autopsie fand nicht statt.

Die entfernte Geschwulst ist von grobknolliger Zusammensetzung und entsprechend an der Oberfläche vorgebuckelt. Die Peripherie ist im Schnitt rötlich-gelb, während in der Mitte mehr homogenes, haemorrhagisch durchsetztes Gewebe ist.

Mikroskopisch entspricht der Tumor dem „bekannten Bild der Hypernephrome".

Nach P e h a m handelt es sich um ein im rechten Ovarium entstandenes malignes Hypernephrom mit Metastasenbildung im Magen, was sich jedoch nicht genau feststellen ließ, da keine Obduktion stattfand.

6. Fall. **Pick:** Archiv für Gynäkologie 1901 Band 64.

Die 51jährige Patientin hat 3 mal geboren, das letzte Mal vor 19 Jahren. Seit jener Zeit trägt sie wegen Senkungsbeschwerden ein Pessar, das sie seit einigen Monaten wegen zunehmender Unterleibsbeschwerden weglassen muß. Da die Beschwerden immer stärker werden, sucht sie die Klinik auf.

Befund: Starker Prolaps der hinteren Vaginalwand mit Rektocele. Darüber ein über mannsfaustgroßer Tumor, der auffallend hart und unbeweglich ist und vom Uterus nicht abgegrenzt werden kann.

Diagnose: Prolapsus uteri et vaginae posterioris. Intraligamentäres Fibroid.

Operation: Die über mannsfaustgroße Geschwulst, die dem rechten Ovar entspricht, wird mit der Tube entfernt. Zur Beseitigung des Prolapses wird die Hyterectomie angeschlossen. — Glatter Verlauf. 21 Tage nach der Operation wird Patientin geheilt entlassen. Sie bleibt in dauernder ärztlicher Beobachtung und wird immer wieder sorgfältig untersucht, um ein Rezidiv auszuschließen. Sie bleibt bis 1¾ Jahre nach der Operation gesund und stirbt fast zwei Jahre nach dieser unter Geschwulstbildungen in beiden Nieren, der linken Nebenniere und dem linken Kleinhirn, die jedoch nichts mit dem vor 2 Jahren operierten Oavarialtumor zu tun haben.

Makroskopisch zeigt der Tumor das Bild eines hypernephroiden Gewächses. Er ist weich, zerbrechlich, von gelber Farbe. In der Mitte zeigt er ausgedehnte haemorrhagische Herde, Nekrosen und kleine Zysten.

Mikroskopisch zeigt er ebenfalls alle Charakteristika eines destruierend wachsenden hypernephroiden Gewächses.

7. Fall. **Sternberg:** Zentralbl. f. Gynäkologie 1906 Bd. 30.

17jähriges Mädchen, dessen Unterbauch durch kindskopfgroßen, glatten, runden, beweglichen Tumor hervorgewölbt ist. Die Konsistenz ist weich. Es besteht Pseudofluktuation.

Diagnose: Multilokuläres Ovarialkystom.

Operation: Die Geschwulst besteht aus 2 Knoten, der eine mannskopfgroß im Ovarium, der andere apfelgroß im Lig. latum. Nach Ansicht des Verfassers ist der kleine Knoten als Metastase des größeren aufzufassen. Beide werden entfernt.

Makroskopisch: Die Geschwulst enthält viele Blutgerinsel, Nekrosen und Hohlräume, die mit geronnenem Eiweiß oder Blut gefüllt sind. Die Wand der einzelnen Hohlräume ist zum Teil oder ganz mit Tumorgewebe besetzt. Peripher ist noch stark komprimiertes Ovarialgewebe zu erkennen.

Mikroskopisch: Mantelartige Anordnung der Zellen und Gefäße, typische Form der Zellen, Glykogenreichtum.

Diagnose: Malignes Hypernephrom, ausgehend von verlagertem Nebennierenkeim, da das Ovarialgewebe mehr verdrängt ist und nicht eigentlich durchwachsen.

Der kleinere Tumor zeigt dieselbe Anordnung, nur etwas maligneren Charakter. (Atypisches Wachstum, stärkere Anaplasie).

6 Wochen nach der Operation sind bereits neue Tumormassen im Abdomen nachweisbar.

8. Fall. **Lecène:** Société de Chirurgie de Paris 1908 (zit. nach Alamartine et Maurizot: Rev. d. Gynécol. 1912, Bd. 18).

Bei einer 37jährigen Frau findet man bei der Operation einer Tubargravidität im Lig. latum links ein etwa hirsekorngroßes, schwefelgelbes Körperchen, das durch eine bindegewebige Kapsel scharf gegen die Umgebung abgesetzt ist.

Die *mikroskopische* Untersuchung ergibt ein typisches hypernephroides Gewächs.

9. Fall. **Gardner and Mac Cleary:** Surgery, Gynecol. and Obstetrics 1908 Band 7.

Es handelt sich um eine 49jährige Frau, die seit 8 Jahren in der Menopause ist. Seit zwei Jahren etwa befindet sich in der linken Fossa iliaca ein Tumor.

Operation: In der Bauchhöhle befindet sich eine Menge dunkler Flüssigkeit, die herausgenommen wird. Jetzt wird in der Adnexgegend ein Tumor sichtbar, der polyzystisch ist und von großen Gefäßen durchsetzt wird. Der Tumor wird mit der Tube entfernt. Von einem Ovar war nichts zu sehen. Die Heilung erfolgte rasch und ohne Zwischenfälle. Ein Jahr später kommt die Kranke wieder mit einem riesigen Rezidiv. Die Entfernung wird abermals mit Erfolg vorgenommen und die Heilung geht wiederum glatt vor sich.

Mikroskopische Untersuchung: Beide Tumoren zeigen eine typisch hypernenphroide Struktur, so daß man die Diagnose Hypernephrom im Ligamentum latum stellen kann. Nach Ansicht der Autoren ist der Tumor ausgegangen von einem in den Ovarialhilus versprengten Nebennierenkeim.

10. Fall. **Gaudier:** Société de Chirurgie de Paris, Séance du 27 Mai 1908; Bulletins 1908.

Bei einem 4jährigen Mädchen hat sich im Laufe der letzten Monate ein Tumor im Abdomen entwickelt, der regelmäßig gebaut ist,

eine glatte Oberfläche zeigt und sehr beweglich ist. Außerdem äußert starke Metrorrhagien.

Operation: Es findet sich ein Ovarialtumor von der Größe einer Orange, der mit dem Ligamentum latum durch einen sehr gefäßreichen Stiel verbunden ist. Die Ablösung ist leicht, die Heilung erfolgt ohne Zwischenfall. — Die *mikroskopische* Untersuchung ergibt, daß es sich um ein hypernephroides Gewächs handelt, das von einem in das Ovar versprengten Nebennierenkeime ausging.

11. Fall. **v. Rosthorn:** Verhandlungen der Deutschen Gesellschaft für Gynäkologie 1909 Band 13.

Die 26jährige Frau bemerkt seit 6 Monaten, daß ihr Leib an Umfang zunimmt. Seit 3 Monaten hat sie Schmerzen im Kreuz, die nach dem rechten Bein zu ausstrahlen.

Diagnose: Bilaterale Ovarialtumoren, weshalb die Ovariotomie ausgeführt wird, die ohne Zwischenfall verläuft.

Makroskopisches Bild: Beide Tumoren zeigen eine höckerige Oberfläche. Auf dem Durchschnitt bieten sie einen bienenwabenähnlichen Aufbau mit vielen ödematös veränderten, erweichten nekrotischen Partien und mit einem eigentümlichen opak-gelben Aussehen in frischem Zustande. Durch das ganze Geschwulstgewebe zieht ein reichliches Gefäßnetz, das das Grundgewebe darzustellen scheint.

Mikroskopisch erweisen sie sich als typisch hypernephroide Gewächse.

Da die Geschwulst dem Ovar angehört und sie typischen hypernephroiden Bau zeigt, muß sie nach Ansicht des Verfassers auf eine Marchand'sche Nebenniere zurückgeführt werden.

Da ferner die Schmerzen im Kreuz, die nach dem rechten Bein zu ausstrahlen, auch nach der Operation nicht nachlassen, muß an Wirbelsäulenmetastasen gedacht werden.

12. Fall. **Alamartine et Maurizot:** Revue de Gynécol. 1912 Bd 18.

Bei einer 60jährigen Frau, die wegen eines Kollum-Karzinoms operiert wurde, fand man im linken Ligamentum latum ein kleines, typisch schwefelgelbes Knötchen von etwa Linsengröße, das sofort schon *makroskopisch* an ein hypernephroides Gewächs denken läßt.

Die *mikroskopische* Untersuchung bestätigt diese Diagnose.

13. Fall. **Delore et Alamartine:** Revue de Gynécol. et de Chirurgie abdominale 1912 Band 18 (Alamartine et Maurizot).

Bei einer 56jährigen Frau wird ein ausgedehntes Fibrom des Uterus festgestellt, das von starken Blutungen begleitet ist. In letzter Zeit bemerkt man bei ihr eine rasch fortschreitende Kachexie und Oedeme der unteren Beine.

Operation: Hysterektomie. Außer dem Fibrom findet sich in der Gegend des rechten Ligamentum latum ein etwa orangegroßer Tumor, der infiltrativ in die Umgebung hineingewachsen ist. Das rechte Ovar ist stark vergrößert. Die Extirpation dieses Tumors ist äußerst schwierig, die Harnblase muß zum Teil reseziert werden. Im Operationsbereich treten starke Blutungen auf. Noch am gleichen Abend tritt unter Kollapserscheinungen der Exitus ein.

Makroskopisch: Die Schnittfläche zeigt einen lobulären Bau und ist von gelblicher Farbe. Vereinzelte Haemorrhagien. Die Konsistenz ist weich und brüchig. Außerdem finden sich kleine haemorrhagische Zysten.

Die *mikroskopische* Untersuchung ergibt ein hypernephroides Gewächs. Es handelt sich also um ein Hypernephrom, das aus einer ins Ligamentum latum versprengten Nebenniere hervorgegangen ist.

14. Fall. **Vonwiller, P.:** (Ziegler' Beiträge Nr. 50, 1911).

Bei einer 27jährigen Frau wird im Jahre 1907 bei einer Geburt ein Tumor im Becken festgestellt. Nach dieser Geburt noch 3 Perioden, dann keine mehr. 2 Jahre später führen sie doppelseitige Schmerzen im Unterleib zum Arzte.

Befund: Rechts vom Uterus, tief im Becken, unebener, praller, schmerzhafter und unbeweglicher Tumor. Linkes Ovar klein, hart und äußerst schmerzhaft.

Operation: Doppelseitige Ovariektomie.

Makroskopisch: Kleinfaustgroßer Tumor, herzförmig, Oberfläche höckerig, von derber weißer Kapsel überzogen, an vielen Stellen gelbe Tumorteile und Gefäße durchschimmernd.

Schnittfläche: Buntscheckig-gelbe Partien sind durch weiße Straßen und Züge bildende Partien getrennt, was dem Ganzen ein groblappiges Aussehen gibt. Ferner Haemorrhagien.

Mikroskopisch: Das Parenchym zeigt große epithelähnliche Zellen, die Säulen und Ballen bilden und einen runden oder vieleckigen Kern besitzen, von denen einzelne Mitosen aufweisen. Das Protoplasma ist blaß, fetthaltig, an den Balken des Protoplasmanetzes finden sich zahlreiche Körnchen. Das Stroma besteht fast ausschließlich aus Kapillaren, die ein weitmaschiges Netz bilden, das die Tumorbalken und Ballen einrahmt. Die vorhandenen Hohlräume sind Zerfallshöhlen, bei deren Entstehung Blutungen im Vordergrund stehen. Die Tumorkapsel besteht aus Resten von Ovarialgewebe und aus straffem faserigen Bindegewebe, dessen Herkunft sich nicht bestimmt festlegen läßt.

Die Geschwulst ging von einem im Ovarium gelegenen Nebennierenkeim aus.

15. Fall. **S. Hertz:** Inaug. Diss. 1917, München.

Eine 39jährige Frau bekommt im Anschluß an eine Kropfoperation unregelmäßige Blutungen. Vom Abdomen aus ist kein Tumor zu fühlen.

Der Befund der vaginalen Untersuchung läßt an ein Cervixcarcinom denken.

Die *Spiegeluntersuchung* zeigt, daß die Portio intakt ist, und daß sich links von ihr ein walnußgroßer, heller weicher Tumorknoten befindet, der die Vaginalwand durchbrochen hat und vom Parametrium nicht deutlich abzugrenzen ist. Daneben ist noch ein zweiter Knoten. Beide sind von schwefelgelber Farbe.

Es wird eine Probeexzision gemacht, die ein typisches Hypernephrom ergibt mit stellenweise malignem Charakter.

Diagnose: Primäres malignes Hypernephrom, das aus einer in das Ligamentum latum versprengten Nebenniere hervorgegangen ist und früh zur Beobachtung kam.

16. Fall. **W. Downes:** The Journal of the Americ. med. Assoc. 1924 Band 82. (Ref. im Ztrbl. f. allg. Pathol. u. pathol. Anatomie, Band 35, 1924/25).

Bei einem 3½jährigen Mädchen, das Zeichen einer Pubertas praecox aufwies, wurde im Abdomen ein Tumor festgestellt und operativ entfernt. Es handelte sich um einen 14:12:12 cm großen Tumor des rechten Ovars, der sehr gefäßreich war und makroskopisch wie mikroskopisch das typische Bild der Hypernephrome aufwies. Vom restierenden Ovarialgewebe war die Geschwulst scharf abgesetzt. Im vorliegenden Falle sind jetzt fast 2 Jahre seit der Operation vergangen und das Kind ist vollständig gesund. Von der vorzeitigen Frühreife sind nur noch die vorhandenen Schamhaare ein Anzeichen.

17. Fall. **Levy — Du Pan:** Schweiz. med. Wochenschrift 1924, 52.

Bei einer 26jährigen Nullipara mit einem Prolapsus uteri wird im kleinen Becken ein kindskopfgroßer Tumor festgestellt. Nach 10 Tagen ist der Tumor bedeutend kleiner; die Patientin gibt an, daß beim Stuhlgang Eiter mit abgegangen sei. Das rechte Ovar ist stark vergrößert und mit der Umgebung verwachsen. Es wird mit dem Tumor entfernt, ebenso ein Teil der Tube.

Histologischer Befund: Im Ovarium, das eine diffuse, zellige Infiltration aufweist, findet man Gewebe, das aus polyedrischen oder mehr oder weniger runden Zellen zusammengesetzt ist, mit ovalem Kern, klarem Protoplasma und alveolarer Struktur. Die Zellen sind scharf gegen einander abgesetzt und sind in parallelen Säulen angeordnet, die durch feine Bindegewebsbündel, die reich an Kapillaren sind, getrennt werden. Ferner ließ sich in den Zellen Fett nachweisen. Das Gewebe hatte das Ovar diffus durchsetzt und war nicht abgekapselt. Im Zentrum waren nekrotische und haemorrhagische Stellen. Die Tube zeigte eine lymphocytäre Infiltration.

Diagnose: Nebennierentumor des Ovars und chronische Salpingitis.

18. Fall. **H. O. Neumann:** Archiv f. Gynäkologie 1927, 131.

Die 44jährige Patientin bemerkt seit einem Monat etwa Anschwellung des Unterleibes. Seit etwa 10 Tagen hat sie heftige Schmerzen, so daß sie in die Klinik aufgenommen werden mußte.

Befund: Seit 3 Monaten Ausbleiben der Menses. Das Abdomen ist stark durch Aszites hervorgewölbt. Vaginal fühlt man hinter dem Uterus knollige Tumormassen, die beiderseits bis zur Beckenwand reichen und von außen gerade noch fühlbar sind.

Operation: Es entleert sich reichlich klarer gelber Aszites. Die Ovarien sind in faustgroße vielhöckerige, zum Teil zystische, zum Teil solide Geschwülste umgewandelt. Die Tumoren können in toto ausgeschält werden. Außerdem werden die Tuben und der Uterus mit entfernt.

Makroskopisches Bild: Beide Ovarien stellen mannsfaustgroße vielhöckerige Geschwülste dar, die teils solide, teils zystisch sind. Auf der Schnittfläche wechseln rein weißliche Partien mit opaken gelben Anteilen ab.

Nach dem *mikroskopischen* Befund handelt es sich nach Ansicht des Verfassers bei den vorliegenden Gewächsen um Karzinome mit teilweise hypernephroidem Bau.

19. Fall. **Schwörer:** Ztrbl. f. Gynäkologie 1927 Nr. 34.

Bei einer Patientin wird per laparotomiam ein Ovarialtumor extirpiert. Die Heilung verläuft ohne Störung.

Die *mikroskopische* Untersuchung ergibt einen destruierend wachsenden Tumor mit epithelialer Natur und alveolärem Bau, der ein gut ausgebautes gefäßreiches Stroma führt. Zwischen dem Stroma befindet sich das Geschwulstparenchym, dessen histologischer Bau dem der Nebennierenrinde gleicht und in welchem sich Glykogen und Fett nachweisen läßt. In der Mitte befinden sich Nekrosen und Haemorrhagien. Die Geschwulstkapsel besteht aus derbem fibrillärem Gewebe. Ovarialgewebe ist nicht nachweisbar.

Es handelt sich um eine hypernephroide Eierstocksgeschwulst, wobei nach der Größe des Tumors nicht feststellbar ist, ob es sich um eine Versprengung von Nebennierengewebe in die Keimdrüse oder in deren Umgebung handelt.

Für die klinische Diagnose eines hypernephroiden Ovarialtumors gibt die Krankengeschichte keine brauchbaren Kriterien. Gleichzeitig fand sich eine Myomatosis uteri.

Ein halbes Jahr nach der Operation befindet sich die Patientin in sehr gutem Gesundheitszustande.

20. Fall. **Hochloff:** Arch. f. Gynäkol. 1929, Band 136.

Die 30jährige Patientin fühlt sich seit 2 Jahren krank. Keine Menses. Vor 7 Monaten wurde durch den behandelnden Arzt ein Beckentumor festgestellt. Seit einiger Zeit hat sie starke Schmerzen im Kreuz und Unterleib, weshalb sie der Arzt zur Operation in die Klinik einweist.

Hier stellt sich heraus, daß sie noch nie menstruiert war, und daß seit dem 18. Lebensjahr eine starke Behaarung des Gesichts und des gesamten Körpers aufgetreten war.

Befund: Es findet sich ausgesprochener Virilismus: abnorme starke Behaarung des gesamten Körpers, viriler Thorax, kleine Labien, kaum entwickelt, Klitoris hypertrophisch mit starker Praeputiumbildung, Scheidengewölbe kaum ausgebildet. In der linken Beckengegend wird ein beweglicher Tumor von fester Konsistenz festgestellt.

Klinische Diagnose: Hypoplasie der Ovarien, subseröses Fibromyom des Uterus.

Operation: Der linke Eierstock ist in einen faustgroßen Tumor verwandelt, während der rechte Eierstock in eine taubeneigroße Zyste umgewandelt ist. Beide in dieser Weise veränderten Eierstöcke werden entfernt und ins linke Ligamentum latum wird ein frisch operierter Eierstock von einer anderen Frau transplantiert. Die Heilung verläuft ohne Störung.

Der Tumor, der eine Größe von 7:3,5:3 cm hat und 160,5 g schwer ist, hat eine höckerige glatte Oberfläche. Seine Konsistenz ist teigig. Auf der Schnittfläche zeigt er ein rötlich-gelbes Aussehen, verschieden große Knötchen, Blutungsherde und Nekrosen.

Mikroskopisch erweist er sich als ein Hypernephrom.

Die *pathologisch-anatomische* Diagnose lautet: Hypernephrom des linken Ovars und Cystoma simplex des rechten Ovars.

21. Fall. **Schmorl:** Ziegler's Beiträge zur pathol. Anatomie und zur allg. Pathologie 1891 Band 9.

Bei einem 67jährigen Manne, der an einer Apoplexie ad exitum kam, wurde bei der Sektion an der Unterfläche des rechten Leberlappens ein haselnußgroßer Tumor gefunden, der zur Hälfte die Oberfläche der Leber halbkugelig überragte, während die andere Hälfte in die Leber eingebettet war und vom Leberparenchym sich durch eine weißliche Linie abgrenzte. Der Tumor zeigte eine feste Konsistenz und eine gelblich-braune Schnittfläche. Von der Schnittfläche ließ sich ein gelblich-weißer Saft abstreichen, der, mikroskopisch betrachtet, kubische und polygonale, epithelähnliche Zellen mit Fetttröpfchen enthielt. Auf Schnitten fand sich eine dicke, bindegewebige Kapsel, von der aus ein gefäßführendes bindegewebiges Stroma ins Innere zieht, das ein ausgedehntes Netzwerk bildet. In den Maschen dieses Netzes befand sich das Tumorgewebe, das den histologischen Bau der Nebennierenrinde zeigte.

Es handelt sich demnach um ein hypernephroides Gewächs der Leber, das von einem in die Leber versprengten Nebennierenkeim ausging.

22. Fall. **Kaufmann:** Med. Sektion d. Schlesischen Ges, f. vaterländ. Kultur, Sitzung am 15. Januar 1897. (Allg. med. Zentralzeitung 1897).

Bei einem 51jährigen Manne wird im rechten Leberlappen ein Tumor von der Größe eines Kiebitzeies gefunden, der mit dem von Schmorl veröffentlichten Falle übereinstimmt, nur daß er schon mehr atypisch ist und durch das Vorhandensein zahlreicher ektasierter Blutgefäße und Blutungen ganz entfernt an ein kavernöses Angiom erinnern könnte.

23. Fall. **A. Peperé:** Archives de Médicine expérimentale et d'Anatomie pathol. 1902 Band 14.

Eine 40jährige Patientin wird in schwer desolatem Zustande in die Klinik eingeliefert. Es besteht eine Pleuritis mit zunehmendem Aszites, der haemorrhagischen Charakter zeigt. Die Oberfläche der Leber ist unregelmäßig und vergrößert.

Diagnose: Malignes Neoplasma der Leber, wahrscheinlich Sarkom. — Die Patientin verfällt immer mehr und kommt nach kurzer Zeit ad exitum.

Autopsie: Die Oberfläche der Leber ist uneben durch massenhafte gelblich-weiße Knötchen. An einer Stelle ist sie mit dem Zwerchfell verwachsen. Der linke Lappen ist vollständig in eine neoplastische Masse umgewandelt.

Die Lunge ist gefleckt und zeigt große Mengen von gelbgrauen Knötchen von etwa Erbsengröße, die als Metastasen des Lebertumors aufzufassen sind. Sämtliche anderen Organe sind ohne Besonderheiten.

Die *mikroskopische* Untersuchung ergibt ein Hypernephrom.

24. Fall. **de Vecchi:** Virchow's Archiv 1904 Band 177.

Es handelt sich um eine 29jährige Puerpera, die an perperaler Sepsis ad exitum kam. Als zufälliger Nebenbefund wurde bei der Sektion im unteren Drittel des rechten Leberlappens ein etwa walnußgroßer, intensiv gelb gefärbter Knoten gefunden, der inmitten des Leberparenchyms lag. Da sofort der Verdacht auf versprengtes Nebennierengewebe bestand, wurde alles genau abgesucht auf versprengtes Gewebe, aber sonst nichts gefunden.

Histologischer Befund: Der Knoten ist lobulär, zeigt zahlreiche Zellinseln, die durch bindegewebige Züge von einander getrennt sind. Die Zellen sind in Säulen angeordnet, die radiär zum Zentrum zulaufen. Die Querschnitte der Zellsäulen zeigen Lumina, ebenso finden sich solche zwischen den Gruppen der einzelnen Zellsäulen, die jedoch ohne Endothelbelag und ohne Inhalt sind.

Die Zellen des Parenchyms des Tumors find typisch für die Nebennierenrinde. Glykogen wurde keines nachgewiesen.

Es handelt sich demnach um einen Tumor der Leber, der von einem versprengten Nebennierenkeim ausging und intra vitam keine Erscheinungen machte.

25. Fall. **M. Donati:** Arch. per le sc. med., Torino 1905, 29 (zit. nach J. Abells: An. of Surgery 1928, Band 87).

Bei einer 36jährigen Frau befindet sich seit etwa 6 Monaten in der rechten Hälfte des Abdomens ein Tumor, der gut beweglich ist. Seit einiger Zeit ist er druckempfindlich und schmerzhaft. Außerdem besteht Fieber. Die Kranke wird in die Klinik aufgenommen.

Befund: Hohes Fieber, im rechten Abdomen ein druckempfindlicher und schmerzhafter Tumor, der sich mit der Atmung verschiebt.

Diagnose: Es wird an eine eitrige Cholecystitis gedacht.

Operation: Es stellt sich heraus, daß der Tumor dem rechten Leberlappen angehört. Er ist 370 g schwer und gut ausschälbar. Die Patientin erholt sich wieder gut.

Makroskopisch und *mikroskopisch* handelt es sich um ein typisches Hypernephrom.

26. Fall. **de Ahna:** Charité Annalen, Berlin 1912 Band 36.

Ein 45jähriger Mann wird in die Klinik aufgenommen, da er seit 8 Wochen über Schmerzen im rechten Abdomen klagt, die auf keine Behandlung hin besser werden.

Befund: In der rechten Flanke befindet sich ein großer, wenig druckempfindlicher Tumor, der sich mit der Atmung verschiebt und unter dem Rippenbogen erscheint. Gegen den Rippenbogen ist er verschiebbar. Die linke Nierengegend ist vollständig frei. Linker Katheterurin: o. B., rechter Katheterurin: Leukocyten, Epithelien,

rote Blutkörperchen; die Menge des Urins ist bedeutend geringer als links. Es besteht keine Temperatur.

Diagnose: Maligner Tumor der rechten Niere.

Operation: Der Tumor liegt intraperitoneal und gehört dem rechten Leberlappen an. Er ist gut beweglich und gut gegen das Leberparenchym abgesetzt; er wird enukleiert, was gut gelingt. Die Heilung geht glatt vor sich.

Makroskopisches Bild: Es handelt sich um einen kindskopfgroßen Tumor, der von einer 1—3 mm starken bindegewebigen Kapsel umgeben ist, von der Faserzüge nach dem Innern ziehen, die dem Tumor auf dem Schnitt ein lobuläres Aussehen geben. In diesen Feldern liegt das Tumorgewebe, das im allgemeinen einen grauen Farbton zeigt und kaum Blutungen aufweist.

Mikroskopisch zeigt er das Bild eines typischen hypernephroiden Gewächses.

Es handelt sich hier um ein von einem in die Leber versprengten Nebennierenkeim ausgegangenen Tumor.

27. Fall. **M. Hirschler:** Frankfurter Zeitschrift f. Pathologie 1912, Band 9.

52jähriger Mann, der an den Folgen einer Phthisis pulmonum und eines Diabetes mellitus ad exitum kam.

Auszug aus dem Sektionsprotokoll: Enorm vergrößerte Leber, deren Oberfläche bunt, gelbbraunrot und höckerig ist. Auf der Vorderseite des rechten Leberlappens ist ein größerer vorspringender Buckel. In etwa dreimarkstückgroßer Ausdehnung erscheint er von gelblicher Farbe und ist von derber Konsistenz. Auf dem Schnitt erweist sich diese Partie als kugelförmiger Tumor von 11 cm Durchmesser, der fast die Hälfte des rechten Leberlappens einnimmt. Die Schnittfläche zeigt im allgemeinen gelbe, mit einigen dunkelroten Partien. Der Gesamttumor ist von einer Kapsel umgeben, die Züge nach dem Innern aussendet und so den ganzen Tumor fächerartig aufteilt. Zum Teil finden sich nekrotische, haemorrhagisch erweichte Stellen. Im Bindegewebe befinden sich reichlich Gefäße. In große Gefäße ist kein Einbruch erkennbar. Das übrige Lebergewebe ist von gelbbraunroter Farbe, völlig durchsetzt von feinsten graugelben Knötchen.

Die *anatomische Diagnose* lautet: Lebertumor mit zahlreichen Metastasen in der Leber (Intra vitam waren keine Erscheinungen da).

Histologisch: Die Geschwulst ist aufgebaut aus zwischen Kapillaren eingelagerten Zellsäulen und Zellbahnen. Die Zellgruppierung entspricht der der Zona glomerulosa und vor allen Dingen der der Zona fascicularis der Nebennierenrinde. Glykogen war nicht mehr nachweisbar, ist aber nach Ansicht des Verfassers vorhanden gewesen. Geringe Mengen doppeltbrechender Substanz werden nachgewiesen.

Nach Ansicht des Verfassers stellt der Tumor eine aus einem versprengten Nebennierenkeim hervorgegangene maligne entartete Geschwulst dar.

28. Fall. **F. Starr:** Annals of Surgery 1917, Band 66.

Die 35jährige Frau klagt seit einiger Zeit über Schulterschmerzen, Appetitlosigkeit und Kopfschmerzen. In der Regio epigastrica fühlt man einen Tumor.

Es wird zur *Operation* geschritten. Dabei findet man einen 8½ Pfund schweren Tumor, der dem Ligamentum falsiforme der Leber angehört und dessen Entfernung vollständig ohne Ruptur gelingt. Die Patientin erholt sich gut.

Makroskopisch wie *mikroskopisch* handelt es sich um ein typisches Hypernephrom.

29. Fall. **C. G. Swenson:** Surgery, Gynecol. and Obstetr. Chicago 1917, Band 25.

Eine 58jährige Frau, die seit einem Jahr krank ist, bemerkt seit etwa 7 Monaten eine Geschwulst im Epigastrium.

Operation: Der Tumor gehört dem rechten Leberlappen an und ist gut ausschälbar. Die Patientin erholt sich gut. Jedoch 11 Monate später kommt sie wieder mit einem Rezidiv, das 2 kg wiegt und etwa 12,5 cm Durchmesser hat.

Beide Male bestätigt die *mikroskopische* Untersuchung die Diagnose: Hypernephrom.

30. Fall. **A. Harrigan:** Annals of Surgery 1918, Band 68.

Eine 35jährige Frau klagt seit zwei Jahren über Schmerzen im oberen Quadranten des rechten Abdomens.

Diagnose: Man denkt an chronische Appendicitis oder an eine chronische Cholecystitis.

Operation: Es wird die Appendektomie ausgeführt. Gallenblase und Gallengänge zeigen nichts Besonderes, vor allen Dingen keine Steine. Dagegen finden sich im Ligamentum falsiforme, in der Nähe des freien Randes der Leber ein walnußgroßer Tumor, der entfernt wird. Die Patientin erholt sich gut.

Das entfernte Gewächs erweist sich *mikroskopisch* als ein Hypernephrom.

31. Fall. **Cirio:** Pathologica, Geneva 1922 Band 14. (Zit. nach J. Abells: Ann. of Surg. 1928 Band 87).

Bei einem 28jährigen Manne wird eine Probelaparotomie wegen eines Abdominaltumors gemacht. Kurze Zeit darauf Exitus.

Bei der *Sektion* fand sich ein kindskopfgroßer knotiger Tumor, der der Leber angehörte und links von der Gallenblase lag. In der Leber selbst fanden sich viele irreguläre Knötchen, die dieselben Erscheinungen wie der Primärtumor zeigten. Die anderen Organe waren ohne Besonderheiten.

Die Knötchen waren im allgemeinen eingekapselt, das Lebergewebe war komprimiert, jedoch waren nirgends Wucherungen von Lebergewebe vorhanden. Wo die Kapsel fehlte, war keine deutliche Grenze zwischen Leber- und Tumorgewebe.

Mikroskopisch erwies sich der Tumor als ein hypernephroides Gewächs, das von einer in die Leber versprengten akzessorischen Nebenniere seinen Ausgang nahm.

32. Fall. **L. Williams:** Tr. Chicago Path. Soc. 1923, Bd. 12. (Zit. nach J. Abells: Ann. of Surg. 1928 Band 87).

Die 68jährige Frau klagt seit 2 Jahren über Schmerzen im Abdomen. Es wurde in der rechten Nierengegend ein Tumor festgestellt. In letzter Zeit Schmerzen in rechter Brust und rechter Schulter. Außerdem Atembeschwerden und ein Gefühl von Völle in der Regio epigastrica. Die Leber ist palpabel und vergrößert.

Die Probelaparotomie zeigt, daß die Leber mit Tumorknötchen übersät ist, von welchen eines entfernt wird. Die *mikroskopische* Untersuchung ergibt ein Hypernephrom. Nach 7 Monaten kommt die Patientin ad exitum.

Die Autopsie ergibt ein primäres Hypernephrom der Leber mit Extension und Metastasen in das übrige Lebergewebe. Die übrigen Organe sind ohne Besonderheiten.

33. Fall. **Irwin Abells:** Annals of Surgery 1928 Band 87.

Bei einem 13 Monate alten Kinde bemerkt die Mutter seit etwa 4 Wochen ein rasches Größerwerden des Abdomens. Am Benehmen des Kindes war weiter nichts aufgefallen.

Befund: Gut entwickeltes und gut ernährtes Kind, an dem außer einem großen runden Tumor, der die rechte Bauchhöhle ausfüllte, nichts Pathologisches zu finden ist. Der Ausgang des Tumors läßt sich nicht feststellen.

Operation: Bei der Laparotomie stellt es sich heraus, daß der Tumor von der Leber ausgeht, und zwar vom rechten Leberlappen. Er wird entfernt, glatte Heilung, und nach 17 Monaten ist das Kind noch rezidivfrei.

Makroskopisches Bild: Der Tumor besteht aus einer rötlichgrauen Masse, ist oval, abgekapselt und fühlt sich leidlich derb an. Die Schnittfläche ist braungrau, läppchenartig und feucht. Das Innere des Gewebes ist sehr bröckelig.

Mikroskopisches Bild: Die Tumorzellen sind in Ballen von ungleicher Form und Gestalt angeordnet und von einander durch ein netzförmiges, dünnes Bindegewebe getrennt. Die Zellen sind polyedrisch, scharf begrenzt, die Kerne klein. Das Stroma besteht aus zahlreichen dünnwandigen Blutgefäßen, auf dem die Tumorzellen direkt aufsitzen. Sowohl bei kleiner wie bei größerer Vergrößerung wird man sofort an Nebennierentumoren erinnert.

Mikroskopische Diagnose: Hypernephrom.

34. Fall **Ribbert-Krönlein:** Beiträge zur klin. Chirurgie 1895 Bd. 14.

Die 63jährige Frau bemerkt seit 3 Jahren eine Geschwulst im Bauch, die langsam größer wird.

Befund: Harter, faustgroßer höckeriger Tumor, der mäßig empfindlich und verschiebbar ist.

Diagnose: Mobiles Cacinom des Pylorus.

Operation: Es zeigt sich, daß es sich um einen Tumor am Kopfende des Pankreas handelt, der sich leicht auslösen läßt. Am 7. Tage nach der Operation Exitus letalis infolge Gangrän des Colon transversum.

Makroskopisch: Der Tumor ist kleinfaustgroß, die Oberfläche besteht aus kirschgroßen Knollen. In den Furchen der Knollen findet sich ein fettiges Bindegewebe und grau-weißes derbes Pankreasgewebe. Das Tumorgewebe ist vom Pankreasgewebe durch eine bindegewebige Kapsel getrennt.

Mikroskopisch: Das Tumorgewebe zeigt die typische Struktur eines hypernephroiden Gewächses.

Es handelt sich also um ein hypernephroides Gewächs, das von einem in das Pankreas versprengten Nebennierenkeime seinen Ausgang nahm.

35. Fall. **Weiß:** Beiträge zur pathol. Anatomie u. zur allg. Pathologie, 1898, Band 24.

27jährige Patientin, die immer etwas schwächlich gewesen war. Vor 2½Jahren bemerkte sie, daß ihr Leib allmählich stärker wurde. In letzter Zeit empfand sie allgemeine Müdigkeit und magerte etwas ab. Der hinzugezogene Arzt wies die Patientin in die Klinik ein. Hier wurde auf der linken Seite des Abdomens ein mannskopfgroßer Tumor festgestellt. Da die radikale Entfernung zu gefährlich erschien, wurde eine Probeexzision gemacht und die Diagnose auf eine gutartige Hyperplasie von Nebennierengewebe gestellt. Die Patientin erholte sich gut. Im Laufe von zwei weiteren Wochen wurde die Geschwulst immer größer und die Beschwerden nahmen so stark zu, daß man sich zur Operation entschloß.

Operation: Es gelingt, den Tumor aus seiner Kapsel herauszunehmen, ohne daß er lädiert wird. Ebenso wird die Niere entfernt. In den nächsten Tagen peritonitische Erscheinungen und am 6. Tage p. op. Exitus letalis.

Makroskopisches Bild: Die Niere ist gegen den Tumor durch eine eigene Kapsel scharf abgekapselt und durch den mechanischen Druck atrophisch. Der Tumor ist mannskopfgroß, oval, vollständig abgekapselt. Seine Oberfläche im allgemeinen glatt. Die Schnittfläche zeigt zahlreiche größere und kleinere Höcker. Die Farbe ist zum größten Teil hellgelb bis fast schwefelgelb. Gegen den Rand zu haemorrhagisch zerfallene Teile, keine Erweichungshöhlen.

Mikroskopisches Bild: Zellen vom Typus der Nebennieren mit zahlreichen Fetttröpfchen, kein Glykogen nachweisbar. Die Struktur stimmt makro- und mikroskopisch mit der der intakten Nebenniere überein.

Diagnose: Maligne entartete Geschwulst eines versprengten Nebennierenkeimes, welche der linken Niere und Nebenniere eines 27jährigen Mädchens angelagert war.

36. Fall. **Chiari:** Zeitschrift f. Heilkunde 1884 Band 5.

Bei einem 44jährigen Manne wird eine mannskopfgroße Geschwulst, die abgekapselt ist und retroperitoneal zwischen rechter Niere und kleinem Becken liegt, entfernt. Verlauf der Operation gut. Jedoch tritt bereits nach 6 Monaten ein schnell wachsendes Rezidiv auf. Bei der zweiten Laparotomie sah man jedoch, daß der Tumor nicht mehr scharf abgekapselt war, sondern ein diffuses infiltratives Wachstum zeigte, weshalb nur ein Teil der Geschwulst entfernt wer-

den konnte. 6 Stunden nach dieser zweiten Operation Exitus unter Kollapserscheinungen.

Makroskopisches Bild: Der Tumor zeigt zentralen haemorrhagischen Zerfall, das Tumorgewebe ist sonst gelblich weiß, medullär und ziemlich brüchig.

Mikroskopisches Bild: Die Geschwulst besteht aus großen epitheloiden Zellen, meist polygonal, mit großen, intensiv gefärbten Kernen, in eine sehr zarte, teils schleimige, teils feinfaserige Zwischensubstanz eingelagert. An vielen Stellen sind kleinere und größere zum Teil einen ventralen Hohlraum enthaltende Gruppen von Zellen in umfänglichere Maschenräume des Zwischengewebes eingeschlossen, so daß ein drüsiger Charakter entsteht. Die Zellen enthalten manchmal bräunliches körniges Pigment und oft eine große Anzahl von Fetttropfen, so daß das Bild dieser Abschnitte sofort an das Aussehen von Nebennierenrinde erinnert, und zwar an die Zona glomarulosa und an die quergeschnittene Zona fascicularis.

37. Fall. **Schmorl:** Ziegler's Beiträge zur pathol. Anat. und allg. Pathol. 1891, Band 9.

Bei einer an puerperaler Sepsis verstorbenen jungen Frau fand man in einer divertikelartigen Ausstülpung des Zwerchfells einen walnußgroßen Tumor, der sich *makroskopisch* wie auch *mikroskopisch* als Hypernephrom erwies, das von einer versprengten Nebenniere ausging.

38. Fall. **Schmorl:** Ziegler's Beiträge zur pathol. Anat. u. allg. Pathol. 1891, Band 9.

Bei einem 76jährigen Manne, der an Marasmus ad exitum kam, wurde bei der Autopsie ein hühnereigroßer Tumor gefunden, der von einer fibrösen Kapsel umschlossen war. Der Tumor lag dicht unterhalb des Zwerchfells neben der Wirbelsäule zwischen den Strängen des Plexus solaris.

Sowohl *makroskopisch* wie auch *mikroskopisch* zeigt er die Charakteristika eines Hypernephroms, das von einer an obige Stelle versprengten Nebenniere ausging.

39. Fall. **Bruchanow:** Zeitsch. f. Heilkunde 1899 Band 20.

Bei einer 55jährigen Frau entwickelte sich ein Tumor unter immer stärker werdenden Oedemen beider Oberschenkel und bohrenden Schmerzen in denselben.

Operation. Es findet sich ein über kindskopfgroßer Tumor, der retroperitoneal in der rechten Fossa iliaca gelegen ist. Die Arteria und Vena iliaca communis dextra wird reseziert und ein Teil des Tumors entfernt. Am folgenden Tag Exitus unter den Erscheinungen einer akuten Peritonitis und Gangrän der rechten unteren Extremität.

Bei der *Sektion* wurden die Nieren und Nebennieren auf ihrem normalen Platz gefunden und zeigten vollständig normales Verhalten.

Die *mikroskopische* Untersuchung ergab „den Bau eines medullären Karzinoms in allgemeinen Zügen". Der Verfasser spricht die Vermutung aus, ob es sich nicht um eine Neubildung der rech-

ten Fossa iliaca handelt, die von einer akzessorischen Nebenniere ihren Ausgang genommen hat.

40. Fall. **O. Freyer:** Inaug. Diss. 1900, Kiel.

25jähriger Patient, der seit 8 Wochen etwa Beschwerden auf linker Seite im Leibe hat. Der hinzugezogene Arzt stellt eine Wanderniere fest und weist den Patienten in die chirurgische Klinik ein.

Befund: Links neben der Mittellinie oberhalb des Nabels harter, derber, nicht verschiebbarer Tumor, der 9 cm breit und bis 3 Querfinger unterhalb des Nabels reicht. Abends leicht schmerzhaft. Nach einigen Tagen wird der Tumor druckempfindlicher.

Diagnose: Chronisch entzüdliche Geschwulst in Radix mesenterii.

Operation: Sie wird in zwei Sitzungen ausgeführt.

1. Sitzung: Ein gänseeigroßer fluktuierender Tumor wird punktiert und tamponiert und der Tumor eingestellt.

2. Sitzung: Die Tumorkapsel wird gespalten. Es entleeren sich gelbliche, graurote Massen. Auskratzung mit scharfem Löffel. Tamponade und Versorgung der Wunde.

Verlauf: Der Tumor wächst aus dem Wundbett heraus und erreicht Kindskopfgröße. Die Oberfläche ist zerklüftet und blutet. 3 Monate p. op. Exitus letalis.

Makroskopisch wie *mikroskopisch* typisches hypernephroides Gewächs.

Nach Ansicht des Verfassers handelt es sich um ein hypernephroides Gewächs, das ausging von einem in die Vasa spermatica versprengten Nebennierenkeim.

41. Fall. **O. Freyer:** Inaug. Diss. 1900, Kiel.

67jähriger Mann. Seit ¼ Jahr klagt er über Schmerzen in der linken Seite, wo er eine Geschwulst bemerkt, die langsam größer wird. In letzter Zeit Gewichtsabnahme. Der behandelnde Arzt weist ihn ein.

Befund: Die linke Abdominalseite ist durch einen mannskopfgroßen Tumor hervorgewölbt, dessen Oberfläche glatt und von praller Konsistenz ist, der fluktuiert und nicht schmerzempfindlich ist. Bei der Atmung bewegt er sich nicht mit.

Operation: Es wird festgestellt, daß der Tumor seine Kapsel durchbrochen hat, in die Weichteile des Beckens und der Lendengegend hineingewachsen ist, daß er ferner das Mesocolon des Colon descendens durchbrochen hat und in die freie Bauchhöhle eingewachsen ist. Da der Tumor inoperabel ist, wird ein Anus praeter naturalis angelegt. Nach 2 Tagen erfolgt der Exitus.

Die *Sektion* ergibt eine kindskopfgroße Geschwulst, die vom unteren Rand der Rippen bis zum Darmbeinkamm reicht und mit dem Colon descendens verwachsen ist. Nach unten ist er mit dem Ileopsoas und den Bauchdecken verwachsen, der obere Teil ist lose an die Wirbelsäule geheftet.

Auf dem Durchschnitt ist der Tumor sehr blutreich, scheckiggraurot, mit einzelnen umschriebenen helleren Stellen, stark bröcke-

lig zerfallen und von weicher Konsistenz. Metastasen in Lungen und Pleura.

Eine *histologische* Untersuchung fand nicht statt.

Der Verfasser nimmt hier ebenfalls ein hypernephroides Gewächs an, das von einem in die Gegend der Vasa spermatica versprengten Nebennierenrindenkeim ausging.

42. Fall. **H. Hartung:** Brun's Beitr. z. klin. Chir. 1913, 83.

27jähriger Mann. Leidet seit 5 Jahren an Schmerzen in der Magengegend mit zeitweiligen Remissionen. In letzter Zeit häufig Aufstoßen nach dem Essen sowie stechende Schmerzen in der Flankengegend, die nach der Beckenschaufel zu ausstrahlen und nur zeitweise aussetzen. Einweisung in die Klinik.

Befund: Im rechten Epigastrium fühlt man eine unter dem Rippenbogen hervortretende große, harte, kaum verschiebbare Geschwulst, die anscheinend der Pylorusgegend angehört.

Diagnose Pylorustumor, wahrscheinlich Karzinom.

Operation: Sie verläuft gut und fördert einen retroperitoneal gelegenen dunklen, grauroten, glatthöckerigen, unter dem Colon transversum liegenden Tumor zu Tage. Metastasen werden keine gesehen.

Der Tumor ist länglich oval, platt. Die Oberfläche ist im allgemeinen glatt, die Konsistenz derb. Im ganzen ist er von einer bindegewebigen Kapsel umgeben. Auf dem Durchschnitt zeigt er ein buntes gefeldertes Aussehen, das durch Bindegewebszüge hervorgerufen wird, die von der Kapsel aus nach innen zu ziehen. Ferner waren überall reiche gelbliche, körnige Massen und Blutungen, die teils in den Feldern, teils im bindegewebigen Stroma liegen.

Histologisch zeigt er den charakteristischen Bau und die typische Anordnung von Nebennierenrindengewebe.

Der Verfasser kommt zu dem Schlusse, daß es sich um eine Geschwulst handeln muß, die von einem versprengten Nebennierenkeim ihren Ausgang genommen hat, der im Verlauf der Vena spermatica interna lag.

43. Fall. **Launois et O. Claude:** Congrès de l'Association française pour l'avancement des sciences. Reims, Août 1907.

Bei einem 32jährigen Manne wird ein Tumor festgestellt, der mit der rechten Niere zunächst in Zusammenhang gebracht wird. Auf Grund einer allgemeinen sehr rasch fortschreitenden Körperschwäche, auf Grund von Pigmentflecken und einer allgemeinen braunen Hautfärbung dachte man auch an einen primären oder sekundären Nebennierentumor. Der Patient war meist subfebril.

Operation: Es wird ein großer Tumor exstirpiert, der sich auf der rechten Seite retroperitoneal entwickelt hat. Die Niere ist normal, der Tumor hat sich über ihr entwickelt und hängt ihr durch einen dünnen Stiel an. 4 Tage p. op. Exitus an Broncho-Pneumonie.

Makroskopisch: Der Tumor besteht aus einem weichen, brüchigen Gewebe von weißlich grauer oder leicht bräunlicher Farbe. Die rechte Niere und Nebenniere ist intakt. Metastasen wurden

keine gesehen. Der Tumor ist von der Niere durch eine Kapsel vollständig getrennt.

Mikroskopisch zeigt er die typische Struktur von Nebennierenrindengewebe.

44. Fall. **Géza v. Illyés:** Zeitschr. f. urol. Chirurgie 1929 Band 27.

Der 69jährige Patient klagt seit einiger Zeit über Abmagerung und Appetitlosigkeit. In der linken Bauchseite fühlt er seit einiger Zeit eine Geschwulst.

Befund: Bis zur Beckenschaufel reichende, glatte, rundliche, gut durchballotierende Geschwulst, die den Atembewegungen folgt und nach oben nicht abgrenzbar ist, da sie unter den Rippenbogen zieht. Unter Zuhilfenahme von Röntgenaufnahmen und Pyelographie wird ein Tumor der unteren Nierenhälfte diagnostiziert.

Operation: Es findet sich ein zweifaustgroßer Tumor (rundlich, glatt), der dem unteren Pol der Niere aufgelagert ist und von der Niere durch eine dünne bindegewebige Kapsel abgesondert ist. Er läßt sich gut ausschälen. Der Tumor hat seine bindegewebige Kapsel an einer tellergroßen Stelle in das perirenale Fettgewebe durchbrochen, das mit dem Tumor exstirpiert wird. Die Operation verläuft gut.

Makroskopisches Bild: Die Schnittfläche der Geschwulst ist typisch schwefelgelb und besteht aus einzelnen mit einer bindegewebigen Kapsel versehenen Knoten. Stellenweise finden sich erweichte Partien, kleinere Blutungen und Zystenbildungen.

Mikroskopisches Bild (nach Buday): Zweifacher Strukturtypus:

1. Regelmäßige, fast gleich breite, säulenförmig angeordnete Zellgruppen, nur durch ein dünnes aus Kapillaren bestehendes Stroma getrennt. Die Zellsäulen zeigen nur einzeln Lumina, bestehen aus großen Zellen, die durchscheinend, homogen und scharf getrennt sind. Im Zellkörper ist schaumige Struktur erkennbar. Der Zellkern ist klein, rundlich, der Nukleolus kaum sichtbar; Mitosen sind nicht vorhanden.

2. Die Zellen sind weniger regelmäßig, die Zellstränge dünner, die Zellgrenzen verschwommen. Der Zellkern ist größer als bei den vorherigen. Es findet sich Polymorphie, die Nukleoli sind groß, man findet zahlreiche Mitosen. Außerdem sind Teile aus fast reinem fibrösen Gewebe mit langen Fibroblasten und hyalinen Bindegewebsfasern vorhanden.

Es handelt sich also um ein hypernephroides Gewächs, das dem unteren Pol der Niere aufgelagert ist, zum Teil typischen, zum Teil atypischen Bau zeigt, das von einem aberrierten Nebennierenkeim ausging, bis zur Beckenschaufel herunterwucherte, die Niere aber frei ließ.

45. Fall. **Winkler:** Die Gewächse der Nebenniere. Jena 1900.

Zufälliger Sektionsbefund: Leiche eines 63jährigen Mannes.

1. Am unteren Teil der linken Niere ist unterhalb ihrer Kapsel ein rundlicher Tumor von 3,5 cm Durchmesser und weicher Konsistenz. Auf dem Durchschnitt ist dieses Gebilde braun und gelb

gefleckt, im Zentrum breiig weich. Ueberall grenzt sich dieses Gewebe scharf gegen das Parenchym der Niere ab.

2. An der großen Kurvatur des Magens sitzt zwischen Pylorus und Cardia, fast genau die Mitte einnehmend, ein taubeneigroßer Tumor. Er ist subserös gelagert, von annähernd kugeliger Form und fest mit der Magenwand verwachsen. — Klinisch waren beide Tumoren ohne Erscheinungen.

Mikroskopisches Bild: ad 1) Das am unteren Pol der Niere gefundene Gewächs zeigt das typische Bild eines Grawitz'schen Gewächses.

ad 2) Dieser Tumor ist subperitoneal gelagert, d. h. zwischen äußerer Muskelschicht und dem serösen Ueberzug des Magens eingebettet. Die Randpartien gleichen dem Bilde des obigen Gewächses. Mehr nach der Mitte zu finden sich Stellen mit einer größeren Polymorphie der Zellen und der Kerne. Im Protoplasma findet man häufig Lücken und zwischen den einzelnen Elementen freies Blut. Die ventralen Teile der Neubildung liefern kein deutliches Bild mehr von ihrer Zusammensetzung.

Nach Ansicht des Verfassers handelt es sich um das seltene Vorkommen versprengter Nebennierenkeime in zwei ganz verschiedenartigen Organen. Die Gutartigkeit des intrarenalen Tumors spricht gegen die Annahme, daß jenes unter der Magenserosa gelegene Gebilde als Metastase des renalen Gewächses anzusehen sei.

46. Fall. **Göbell:** Deutsche Zeitschr. f. Chirurgie 1902, Band 61.

Bei einem 25jährigen Manne findet sich links von der Medianlinie ein harter Tumor im Abdomen, der nach oben bis unters Hypochondirum reicht und nach unten bis zur Nabellinie. Es besteht Fieber und leichte Druchschmerzhaftigkeit.

Operation: Es findet sich ein retroperitonealer Tumor. Beim Versuche, ihn auszuschälen, reißt er ein und es fließt eine eitrige Flüssigkeit ab. Mikroskopisch erweist er sich als hypernephroider Tumor.

14 Tage später wird versucht, den Tumor vollständig zu entfernen, was jedoch nicht gelingt. Nach 3 Monaten Exitus an Kachexie.

Bei der Autopsie wird festgestellt, daß die linke Niere und Nebenniere vollständig gesund sind.

Es handelt sich also bei dem Tumor um ein Gewächs, das vor dem Psoas lag und von einer versprengten Nebenniere seinen Ausgang nahm.

47. Fall. **Coenen:** „Hypernephrom des Zungengrundes". (Berl. klin. Wochenschr. Nr. 37, 1914).

62jährige Frau bemerkt seit einem Jahr etwa eine Schwellung an der Zunge, die ihr Schlingbeschwerden macht. Seit einiger Zeit ist auch die Atmung durch den Mund gestört, weshalb sie in die Klinik aufgenommen wird.

Befund: Beim Herausstrecken der Zunge zeigt sich auf der rechten Seite des Zungengrundes ein walnußgroßer Tumor, der sich von dem roten Zungenfleisch glasig, graugelblich abhebt. Seine Kon-

sistenz ist hart und zum Teil liegt er im Zungenbein. Im Bereiche der Nieren und Nebennieren werden keinerlei Anzeichen krankhafter Veränderungen gefunden.

Operation: Der Tumor wird in Lokalanaesthesie vollständig entfernt. Glatter Verlauf.

Makroskopisch: Weißlich-gelbliche Geschwulst, deren Gewebe scharf gegen die Zungenmuskulatur abgesetzt ist. Oberfläche an einer kleinen Stelle ulzeriert.

Mikroskopisch: Die Geschwulstzellen sind säulenförmig angeordnet in einem dünnen Bindegewebsnetz. Der Kern ist klein, die Zellgrenzen sind scharf, der Zelleib hat ein getüpfelt schaumiges Aussehen. Neben der Geschwulst liegen herdweise kleine Rundzellenwucherungen, in deren Innern man die charakteristischen Geschwulstzellen in einzelnen Komplexen liegen sieht.

Der Verfasser denkt an eine atypisch wachsende Geschwulst von hypernephroidem Bau.

48. Fall. **Hartmann et Peyron:** Gynécol. et Obstétr. 1920, 1.

58 Jahre alte Frau; seit 4 Jahren in der Menopause. Vor zwei Jahren, im Januar 1917, geringen, rötlichen Ausfluß, etwa 3 Wochen lang. Von der Zeit an bei der geringsten Anstrengung Schmerzen im Unterleib. Im Oktober 1918 erneuten rötlichen, übel riechenden Ausfluß mit verstärkten Leibschmerzen. Seit Januar 1919 ist der Ausfluß äußerst stark und hat seit dieser Zeit nicht mehr aufgehört. Es erfolgt die Aufnahme in die Klinik.

Befund: Aeußerst anaemische Patientin, Temperatur zwischen 37,7 und 38,3° mit infektiös riechendem Ausfluß. Unter dem Hypogastrium fühlt man einen harten, runden, wenig verschieblichen Tumor.

Operation: Wegen des schweren Zustandes der Patientin wird nur eine Curettage gemacht, um die Blutung zu stillen. Es werden weiche, bröckelige graurote Tumormassen zu Tage gefördert, deren histologische Untersuchung einen hypernephroiden Tumor ergibt.

6 Wochen später treten erneute Blutungen auf und da die Patientin sich jetzt in einem guten Allgemeinzustand befindet, wird die Hysterektomie ausgeführt. Glatter Verlauf. Anschließend Radiumbestrahlung. Die Patientin bleibt in dauernder Beobachtung. Ende November werden bei der Patientin abermals einige kleine Tumoren (Rezidive) am Grunde der Vagina entfernt und mit Radium nachbehandelt.

Nach Ansicht der Verfasser handelt es sich um ein Hypernephrom des Uterus, ausgehend von einem versprengten Nebennierenkeim.

Der Tumor war als hypernephroides Gewächs klinisch nicht diagnostiziert worden.

Ich lasse nunmehr die beiden Fälle, die ich am hiesigen Institut mitbeobachten konnte, folgen:

Fall 1. Es handelt sich um eine 62jährige Patientin, die früher nie ernstlich krank gewesen ist. Seit ½ Jahr bemerkt sie ein Nachlassen ihrer Kräfte, vor allen Dingen in den Beinen, und seit 2 Mo-

naten klagt sie über Schmerzen in den Beinen. Vor 3 Wochen hatte sie einen Unfall: Beim Uebersteigen eines Gegenstandes blieb sie mit einem Bein hängen, wobei es zu einer extremen Spreizung der Beine kam. Seither klagt sie über Schmerzen im Kreuz, außerdem über Schwindelanfälle.

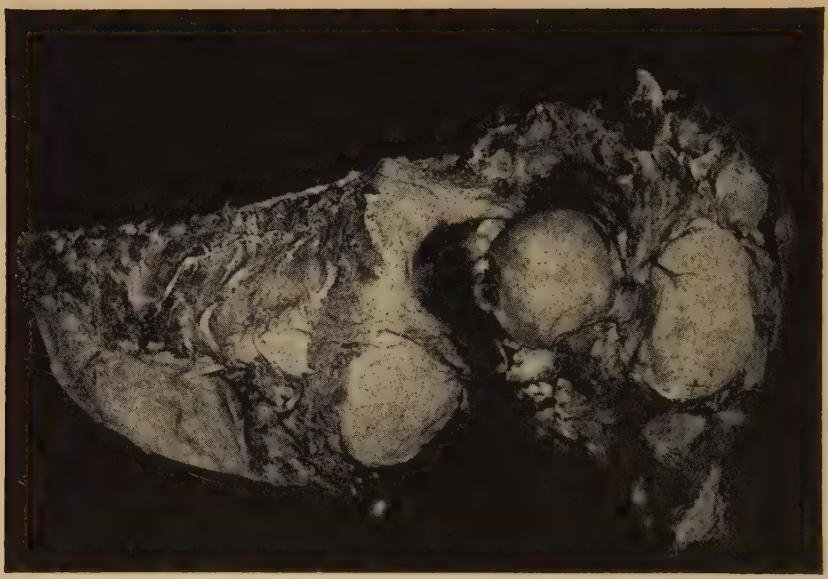

Fall 1.
Hypernephroider Tumor der linken Gluteealmuskelatur bei einer 62jährigen Frau (bei a).

Nach der Klinikaufnahme entwickelt sich infolge hochgradiger Kachexie bei der Patientin ein großes Dekubitalgeschwür über dem Steißbein, dessen Heilung durch ein in der Tiefe liegendes Haematom, das auf den Unglücksfall zurückzuführen ist, ungünstig beeinflußt wird. Die Patientin kommt etwa 2 Monate nach der Aufnahme in die Klinik ad exitum infolge Versagens des Herzens. In den beiden letzten Tagen waren Zeichen von Hypostase über den Lungen aufgetreten.

Bei der *Sektion* zeigte das Tuber ischii beiderseits beträchtliche cartilaginäre Exostosenbildung. In den vorderen Abschnitten der linken Glutealmuskulatur findet sich ein hühnereigroßer mittelfester Tumor, der gegen die Umgebung scharf abgegrenzt ist (s. Abb.) und auf dem Schnitt ein blaßgelblichweißes Aussehen zeigt. In beiden Nieren sind arteriosklerotische Schrumpfungsherde vorhanden, sonst nichts Besonderes. Ebenso sind die Nebennieren ohne Besonderheiten.

Die mikroskopische Untersuchung von aus der Geschwulst herausgeschnittenen Stücken ergab einen Aufbau aus einem sehr zellreichen Gewebe. Die Zellen sind mittelgroß, rundlich, mit rund-

lichen und eiförmigen Kernen. In vielen findet sich Fett in Form mittelgroßer, auch größerer Tropfen; dasselbe ist doppeltbrechend. Durch die Fetteinlagerungen sind die Zellen groß, plattig; die Kerne liegen in der Mitte der Zellen, erscheinen im Verhältnis zum Zelleib klein. Die Zellgrenzen sind sehr deutlich, linienartig. Das Stroma zwischen den Zellen ist relativ gering entwickelt; es besteht aus dünnen bindegewebigen Septen mit reichlichen Blutgefäßen. Der Gesamtbau ist der eines typischen Hypernephroms von solider Struktur. Drüsenlichtungen finden sich nicht.

Es handelt sich also hier um ein von einer versprengten Nebenniere ausgegangenes hypernephroides Gewächs der Glutaealgegend, das bei der Sektion zufällig gefunden wurde.

Fall 2. Bei der 22jährigen Patientin tritt vor 8 Wochen eine Entzündung des rechten Nierenbeckens auf. Sie ist in hausärztlicher Behandlung, wobei Bettruhe und die üblichen Medikamente angewandt werden. Nach 8 Tagen steht die Patientin auf und bekommt prompt hinterher Schmerzen in der linken Nierengegend, die aber rasch wieder zurückgehen. Gleichzeitig mit der Nierenbeckenentzündung bemerkt sie seit 8 Wochen am linken Oberschenkel eine langsam zunehmende Geschwulst, die manchmal stechende und ziehende Schmerzen verursache; nachts könne sie nicht darauf liegen. Die Schmerzen strahlen medial in die Kniegelenksgegend aus. Eine Röntgenaufnahme ergibt angeblich keinen pathologischen Befund am Knochen. Da die Geschwulst immer größer wird, wird die Patientin ins Krankenhaus eingewiesen (3. August 1931). 4 Tage vorher hat sie auch zum ersten Mal abends Temperatur (38,5°). Husten bestand nicht, ebenfalls kein Auswurf.

Befund: In der Nierengegend ist nichts besonderes feststellbar. Auf der Streckseite des linken Oberschenkels in der oberen Hälfte befindet sich in der Tiefe eine ziemlich große, etwas spindelförmige, nicht sicher nach oben und unten abgrenzbare Geschwulst, die kaum schmerzhaft und über dem Knochen verschieblich ist. Die regionären Leistendrüsen sind nicht größer als rechts. Die Lungendurchleuchtung ergibt keinen Anhalt für Metastasen.

Urin: Albumen spärlich. Im Sediment vereinzelte Leukocyten und Erythrocyten, keine Zylinder.

Klinische Diagnose: Tumor im linken Vastus lateralis, (Hypernephrom?).

Operation: (4. August). Der über großgänseeigroße Tumor liegt im linken Vastus lateralis und wird in toto entfernt. Die Wunde heilt per primam.

Am 21. August wird eine urologische Untersuchung vorgenommen:

Ergebnis: Blase: Normale Kapazität, ohne Besonderheiten.

Indigo: rechts nach 4′ gut blau, links nach 3′ dunkelblau.

Das Pyelogramm beiderseits ergibt rechts ein Hypernephrom, während das linke Nierenbecken normal ist.

Wegen Annahme eines Hypernephroms wird am 24. August die rechte Niere freigelegt. Dabei zeigt es sich, daß sie von normaler Größe ist, daß sie gut beweglich ist und keinerlei Verwach-

sungen zeigt. Die Oberfläche ist normal, ebenso ihre Konsistenz. Von einem Tumor ist nichts zu tasten. Nach diesem Befund wird auf die Exstirpation der Niere verzichtet und die Wunde wieder geschlossen. Die Heilung geht glatt vor sich.

Am 7. September wird nochmals eine urologische Untersuchung ausgeführt; dabei zeigt sich überraschenderweise, daß beide Nierenbecken vollständig normal sind und gut ausscheiden.

Die Patientin wird nach ein paar Tagen entlassen, soll aber in einigen Wochen zur Kontrolle wiederkommen.

Makroskopisch bestand das dem Pathologischen Institut übersandte Präparat — Tumor im Musculus vastus lateralis — aus Muskulatur, intermuskulärem Bindegewebe mit einem insgesamt über großgänseeigroßen Tumor. Das Geschwulstgewebe ist mäßig derb, von gelblicher Farbe und kleinknotig strukturiert.

Die *mikroskopische* Untersuchung herausgeschnitterer Stücke ergab eine Geschwulst vom histologischen Charakter eines Hypernephroms. Im einzelnen: Die Geschwulst ist gegen die Muskulatur abgesetzt durch eine bindegewebige Scheide, die an verschiedenen Stellen verschieden dick ist und ihre Entstehung offenbar den Zügen des verdrängten Perimysiums verdankt. Das Gewebe der Geschwulst ist aufgebaut aus zylinderförmigen Zellzusammenlagerungen und rundlichen Zellkomplexen. Die Einzelelemente sind groß, plattig, mit runden Kernen und Fett in Form feiner Fettröpfchen (einfach brechendes Fett), im Plasma. Die Geschwulstkomplexe sind umgeben von Bindegewebe mit Gefäßen. Die Gefäße sind weit, ihre Wandung ist dünn und nur aus Endothel und einigen Bindegewebszügen aufgebaut.

Nach Lage des Befundes ist es klar, daß es sich um keine muskeltypische Geschwulst handelt. Der ganze Bau ist der einer Geschwulst, wie sie für das Nierengewebe als hypernephroides Gewächs typisch ist. In diesem Sinne wurde an die Klinik berichtet.

Da die Untersuchungen der Niere (2 mal Cystoskopie und eine Probelaparotomie der rechten Niere) nichts pathologisches ergab, muß man wohl ein primäres hypernephroides Gewächs des Vastus lateralis annehmen.

Zum Schluß seien die Fälle der hypernephroiden Gewächse mit extrarenalem Sitz noch einmal hinsichtlich ihrer Lage in einer schematischen Zeichnung dargestellt (s. Abb. Die schwarzen Punkte bedeuten die Lokalisationen).

Nicht versäumen möchte ich, Herrn Professor Dr. Siebeck für die freundliche Ueberlassung der Krankengeschichte des ersten Falles und Herrn Geheimrat Prof. Dr. Enderlen für die freundliche Ueberlassung der Krankengeschichte des zweiten Falles meinen herzlichsten Dank auszusprechen.

Herrn Prof. Schmincke danke ich für die Ueberlassung des Themas und für seine Unterstützung bei Anfertigung desselben.

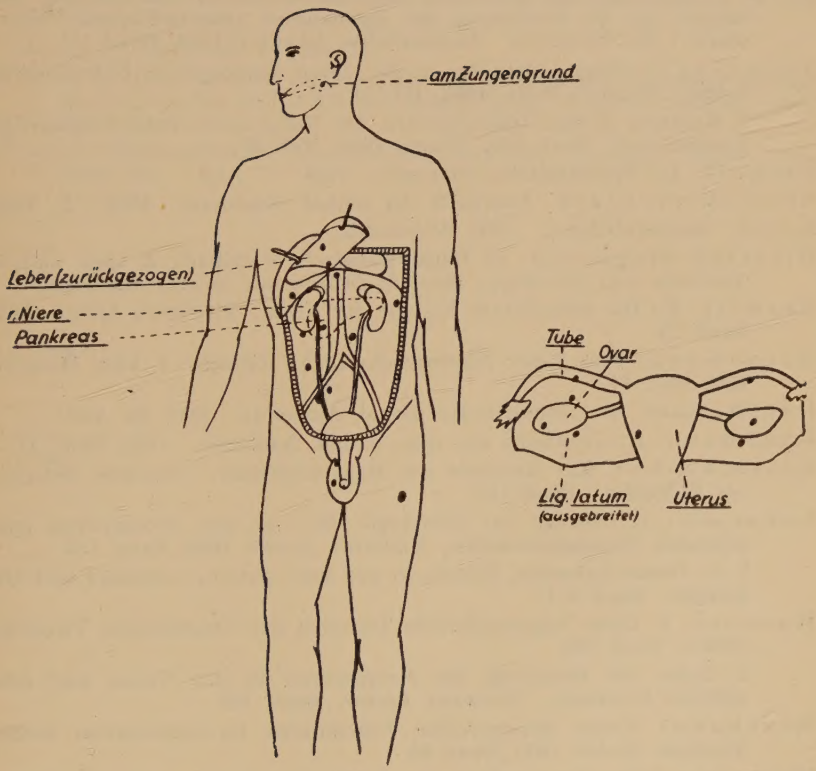
am Zungengrund
Leber (zurückgezogen)
r. Niere
Pankreas
Tube
Ovar
Lig. latum
(ausgebreitet)
Uterus

Literaturnachweis:

Aichel, O.: Vorläufige Mitteilung über die Nebennierenentwicklung der Säuger und die Entstehung der sogenannten „akzessorischen Nebennieren" des Menschen. Anatomischer Anzeiger 1900, Band 17.

Askanazy: 1. Geschwülste der in der Niere eingelagerten Nebennierenkeime. Ziegler's Beitr. 1893, Bd. 14.

2. Kommen in den Zellkomplexen der Nebennierenrinde drüsenartige Lumina vor? Berl. klin. Woch. 1908, Heft 35.

Aschoff, L.: Pathologische Anatomie. 1928. 7. Aufl.

Birch-Hirschfeld: Lehrbuch der pathol. Anatomie. 1896. 5. Aufl.

Borst: Geschwulstlehre. 1902 Wiesbaden.

Dietrich-Siegmund: In Henke-Lubarsch, Handbuch d. spez. pathol. Anatomie und Histologie, Band 8: Drüsen mit innerer Sekretion.

Grawitz, B.: Die sogenannten Lipome der Niere. Virchow's Archiv 1883, Band 93.

Hansemann, von: Ueber Nierengeschwülste. Zeitschr. f. klin. Medizin, 1902 Heft 44.

Herxheimer, G.: Grundriß der pathol. Anatomie. 1927, 19. Aufl.

Kaufmann, E.: Lehrbuch der spez. pathol. Anatomie. 1922, Band II.

Kostschenko: Zur Kenntnis der Hypernephrome. Deutsche Beiträge zur Chirurgie. Band 112.

Lubarsch: 1. Beiträge zur Histologie der von den Nebennieren ausgehenden Nierengeschwülste. Virchows Archiv 1896, Band 135.

2. in Henke-Lubarsch, Handbuch der spez. pathol. Anatomie und Histologie. Band 6, I.

Manasse: 1. Ueber hypernephroide Tumoren der Nebennieren. Virchows Archiv, Band 133.

2. Ueber die Beziehung der Nebennieren zu den Venen und dem venösen Kreislauf. Virchows Archiv, Band 135.

Marchand: Ueber akzessorische Nebennieren im Ligamentum latum. Virchows Archiv 1893, Band 92.

Matthias: Ueber Geschwülste der Nebennieren mit morphogenetischen Wirkungen. Virchows Archiv, Band 236.

Pick, L.: 1. Die Marchand'schen Nebennieren und ihre Neoplasmen. Arch. f. Gynäkol. 1901, Band 64.

2. Läßt sich der Nebennierenursprung der hypernephroiden Gewächse beweisen: Medizinische Klinik 1927, Heft 1.

Poll: In Hertwig's Handbuch der Entwicklungslehre der Wirbeltiere, Band III, 1: Die vergleichende Entwicklungsgeschichte der Nebennierensysteme der Wirbeltiere.

Ricker: Zur Histologie der in der Niere gelegenen Nebennierenteile. Ztrbl. f. allg. Pathol. u. pathol. Anatomie 1896, Band 7.

Rokitansky: Handbuch d. pathol. Anatomie. Band 3.

Schmitt, H.: Das suprarenal-genitale Syndrom (Kraus). Ueber Zusammenhänge zwischen Nebennieren und Geschlechtsentwicklung. Virchows Arch., Bd. 251.

Schmincke, A.: Ueber den sarkomähnlichen Bau der Grawitz'schen Tumoren der Niere. Ztrbl. f. allg. Pathol. u. pathol. Anatomie. Sonderband zu Bd. 33.

Stoerk: 1. Zur Histogenese der Grawitz'schen Nierengeschwülste. Beitr. zur pathol. Anat. u. allg. Pathol. Band 43.
2. Beiträge zur normalen Histologie der Nebennierenrinde. Berl. klin. Wochenschr. 1908, Heft 16.

Sudeck: 1. Ueber die Struktur der Nierenadenome, Ihre Stellung zu den Strumae suprarenales aberratae (Grawitz). Virchows Archiv Bd. 136.
2. Zur Lehre von den aberrierten Nebennierengeschwülsten in der Niere. Virchows Arch., Band 136.

Virchow: Onkologie. Band II.

Wahl, F. A.: Atypisches hypernephroides Blastom mit Metastasenbildung im Bereich des weiblichen Genitalapparates. Archiv f. Gynäkol. 1903, Bd. 141.

Zehbe: Untersuchungen über Nierengeschwülste. Virchows Archiv 1910, Band 201.

Lebenslauf.

Unterzeichneter, Gustav Hermann, ist am 29. April 1907 in Feuerbach bei Stuttgart als Sohn des 1923 verstorbenen Polizeioberinspektors Gustav Hermann geboren.

Er besuchte dort zuerst die Volksschule, dann die Oberrealschule und erlangte 1927 das Zeugnis der Reife. Sein Medizin-Studium begann er 1927 in Tübingen, wo er am Schluß des Sommer-Semesters 1929 das Physikum ablegte. Im Winter-Semester 1929/30 war er in Berlin, im Sommer-Semester 1930 in Wien, im Winter-Semester 1930/31 wieder in Berlin und seit Sommer-Semester 1931 in Heidelberg, wo er im Winter-Semester 1932/33 das medizinische Staatsexamen ablegte.

Heidelberg, im Winter-Semester 1932/33.

Gustav Hermann.